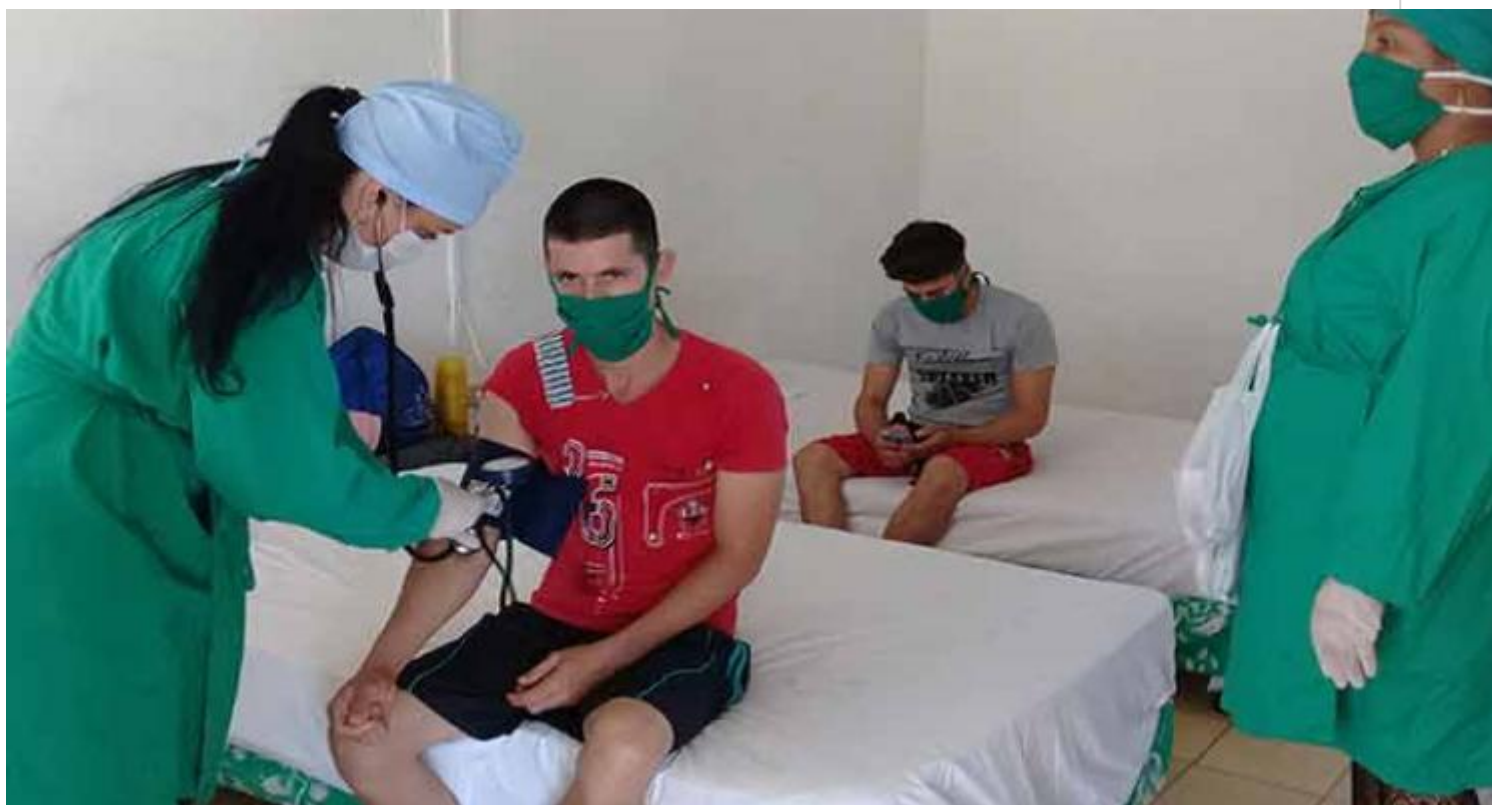

Cuba: Dieciocho nuevos casos de Covid-19, y ningún fallecido en las últimas 24 horas (+Infografías)



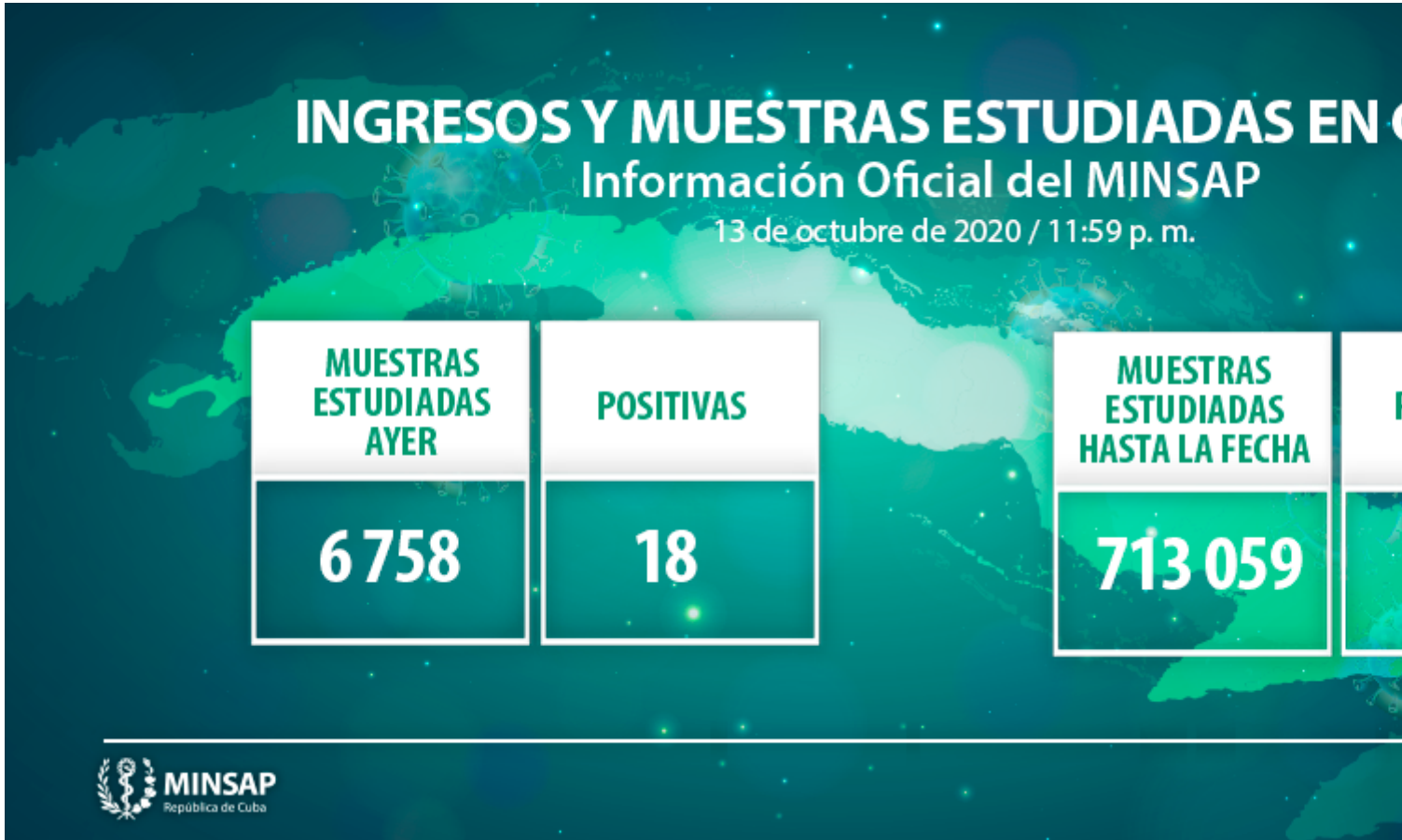**Dos mil 959 pacientes están ingresados en hospitales para vigilancia clínica epidemiológica.
Foto: Archivo**

La Habana, 14 oct (RHC) Cuba confirma 18 nuevos casos de Covid-19, todos autóctonos, y ningún fallecido al cierre de ayer, 13 de octubre, según reportes del sitio del Ministerio de Salud Pública (Minsap).

Las cifras son resultado de 6 mil 758 muestras estudiadas en los distintos laboratorios de Biología Molecular del territorio nacional.

El país acumula 713 mil 059 muestras realizadas y 6 mil 035 positivas (0,85%), desde que comenzó la pandemia en Cuba el pasado 11 de marzo.

Hasta las 12 de la noche de ayer se encontraban ingresados en hospitales para vigilancia clínica epidemiológica 2 mil 959 pacientes, de ellos: en vigilancia mil 943, sospechosos 759, y confirmados 257.



Del total de casos (18), fueron contactos de casos confirmados 14 (77,7%), acumulándose 5 mil 562 (92,1%), sin fuente de infección precisada cuatro (22,2%). De ellos, cuatro (22,2%) son femeninas, acumulándose 2 mil 946 (48,8%) y 14 (77,7%) masculinos. El 61,1% (11) de los casos positivos fueron asintomáticos.

La residencia por provincia y municipio de los 18 casos confirmados

La Habana (8 casos)

- Cotorro (3)
- Habana del Este (2)
- Cerro (1)
- Centro Habana (1)
- San Miguel del Padrón (1)

Ciego de Ávila (10 casos)

- Ciego de Ávila (10)

Detalles de los 18 casos confirmados:

La Habana

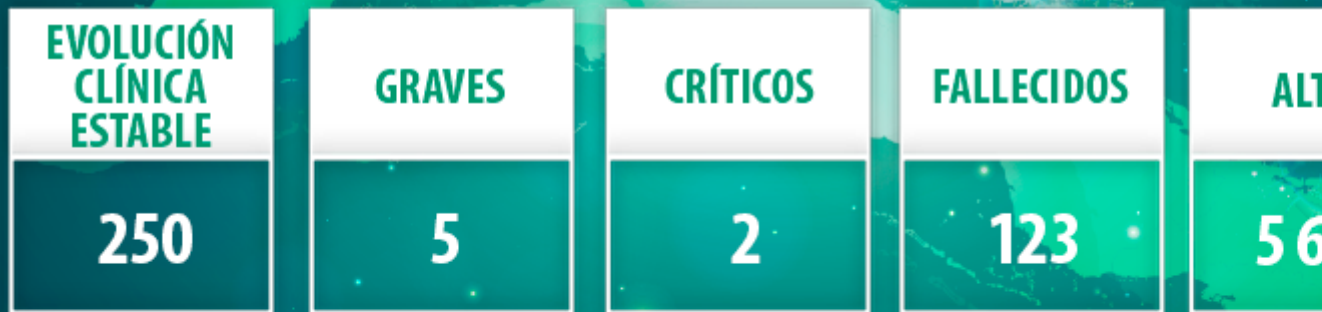
- Ciudadano cubano de 22 años de edad. Reside en el municipio Centro Habana, provincia La Habana. Contacto de caso confirmado. Se mantienen en vigilancia: 20 contactos.
- Ciudadana cubana de 35 años de edad. Reside en el municipio Cotorro, provincia La Habana. Se investiga la fuente de infección. Se mantienen en vigilancia: 12 contactos.
- Ciudadano cubano de 89 años de edad. Reside en el municipio Habana del Este, provincia La Habana. Se investiga la fuente de infección. Se mantienen en vigilancia: 8 contactos.
- Ciudadano cubano de 22 años de edad. Reside en el municipio Habana del Este, provincia La Habana. Se investiga la fuente de infección. Se mantienen en vigilancia: 12 contactos.
- Ciudadano cubano de 66 años de edad. Reside en el municipio Cerro, provincia La Habana. Contacto de caso confirmado. Se mantienen en vigilancia: 12 contactos.
- Ciudadano cubano de 27 años de edad. Reside en el municipio Cotorro, provincia La Habana. Contacto de caso confirmado. Se mantienen en vigilancia: 12 contactos.
- Ciudadana cubana de 13 años de edad. Reside en el municipio Cotorro, provincia La Habana. Contacto de caso confirmado. Se mantienen en vigilancia: 8 contactos.
- Ciudadano cubano de 84 años de edad. Reside en el municipio San Miguel del Padrón, provincia La Habana. Se investiga la fuente de infección. Se mantienen en vigilancia: 129 contactos.

Ciego de Ávila

- Ciudadano cubano de 40 años de edad. Reside en el municipio Ciego de Ávila, provincia del mismo nombre. Contacto de caso confirmado. Se mantienen en vigilancia: 48 contactos.
- Ciudadano cubano de 50 años de edad. Reside en el municipio Ciego de Ávila, provincia del mismo nombre. Contacto de caso confirmado. Se mantienen en vigilancia: 48 contactos.
- Ciudadano cubano de 39 años de edad. Reside en el municipio Ciego de Ávila, provincia del mismo nombre. Contacto de caso confirmado. Se mantienen en vigilancia: 48 contactos.
- Ciudadano cubano de 56 años de edad. Reside en el municipio Ciego de Ávila, provincia del mismo nombre. Contacto de caso confirmado. Se mantienen en vigilancia: 48 contactos.
- Ciudadano cubano de 38 años de edad. Reside en el municipio Ciego de Ávila, provincia del mismo nombre. Contacto de caso confirmado. Se mantienen en vigilancia: 48 contactos.
- Ciudadano cubano de 32 años de edad. Reside en el municipio Ciego de Ávila, provincia del mismo nombre. Contacto de caso confirmado. Se mantienen en vigilancia: 48 contactos.
- Ciudadano cubano de 32 años de edad. Reside en el municipio Ciego de Ávila, provincia del mismo nombre. Contacto de caso confirmado. Se mantienen en vigilancia: 48 contactos.
- Ciudadana cubana de 35 años de edad. Reside en el municipio Ciego de Ávila, provincia del mismo nombre. Contacto de caso confirmado. Se mantienen en vigilancia: 10 contactos.
- Ciudadano cubano de 54 años de edad. Reside en el municipio Ciego de Ávila, provincia del mismo nombre. Contacto de caso confirmado. Se mantienen en vigilancia: 9 contactos.
- Ciudadana cubana de 27 años de edad. Reside en el municipio Ciego de Ávila, provincia del mismo nombre. Contacto de caso confirmado. Se mantienen en vigilancia: 9 contactos.

ESTADO DE LOS PACIENTES DIAGNOSTICADOS (6 035)

13 de octubre de 2020 / 11:59 p. m.



De los 6 mil 035 pacientes diagnosticados con la enfermedad, se mantienen ingresados confirmados 257 (4,2%), 250 el (97,2%) con evolución clínica estable. Se reportan 123 fallecidos (ninguno del día), dos evacuados, 51 altas del día, se acumulan 5 mil 653 pacientes recuperados (94%), dos críticos y cinco graves.

Pacientes en estado crítico:

- Ciudadana cubana de 74 años de edad. Procede del municipio Marianao, provincia La Habana. Antecedentes Patológicos Personales: Trombosis Venosa Profunda hace dos años. Se encuentra sedada, en ventilación mecánica, con distress respiratorio moderado. Inestable hemodinámicamente apoyado con aminas. Oligúrica. Gasometría con acidosis mixta. Rx tórax. Radiopacidad bilateral de aspecto inflamatorio en velo que cubre completamente ambos hemitórax. Reportada de crítica inestable.
- Ciudadano cubano de 64 años de edad. Procede del municipio y provincia Sancti Spíritus. Antecedentes Patológicos: Fumador. Se encuentra sedado, estable, en ventilación mecánica, con distress respiratorio moderado. Inestable hemodinámicamente apoyado con aminas. Buena diuresis. Electrocardiograma. Necrosis en cara inferior, posterior y lateral. Ecocardiograma. Ventrículo Izquierdo dilatado, remodelado, que impresiona pérdida del cierre apexiano. Aurícula izquierda dilatada. Colapso de la Vena cava > 50%. Fracción de Eyección de Ventrículo Izquierdo entre 30 y 35%. No trombo. No derrame. Gasometría con hipoxemia moderada. Rx tórax. Empeoramiento radiológico. Infiltrado intersticial bilateral con lesiones inflamatorias a predominio de base derecha. Reportado de crítico inestable.

Pacientes en estado grave:

- Ciudadana cubana de 68 años. Procede del municipio Cotorro, provincia La Habana. Antecedentes de Hipertensión Arterial y Enfermedad Pulmonar Obstructiva Crónica. Se encuentra afebril, sin

broncoespasmo, ventilando espontáneamente con oxígeno suplementario. Estable, hemodinámicamente. Diuresis conservada. Gasometría con hipoxemia moderada. Rx tórax. Lesiones de aspecto inflamatorias en ambos campos pulmonares a predominio del lado derecho, con toma pleural de ese lado. Reportada de grave.

- Ciudadano cubano de 65 años. Procede del municipio Arroyo Naranjo, provincia La Habana. Antecedentes de Hipertensión Arterial y Enfermedad de Parkinson. Se encuentra afebril, sin falta de aire, ventilando espontáneamente con oxígeno suplementario. Hemodinámicamente estable. Diuresis conservada. Gasometría normal. Rx tórax. Radiopacidad de aspecto inflamatorio que ocupa los dos tercios inferiores del hemitórax derecho. Reportado de grave.
- Ciudadano cubano de 84 años de edad. Procede del municipio San Miguel del Padrón, provincia La Habana. Antecedentes Patológicos Personales: Tuberculosis Antigua. Se encuentra afebril, sin falta de aire a la movilización, ventilando espontáneamente con oxígeno suplementario. Hemodinámicamente estable. Diuresis conservada. Gasometría con hipoxemia ligera. Rx tórax. Mediastino ensanchado de aspecto vascular, discretas lesiones inflamatorias en base derecha. Reportado de grave.
- Ciudadano cubano de 2 años de edad. Procede del municipio Boyeros, provincia La Habana. Antecedentes Patológicos Personales: Síndrome de Golden Hard, Parálisis Cerebral, Neumonía recurrente, Traqueostomía y Gastrostomía. Se encuentra afebril, no convulsiones, con menos secreciones bronquiales, ventilando a través de cánula de traqueotomía con oxígeno suplementario. Hemodinámicamente estable. Buena diuresis. Gasometría dentro de parámetros aceptables. Rx tórax. Lesiones inflamatorias en hemitórax derecho. Reportado de grave.
- Ciudadana cubana de 67 años de edad. Procede del municipio y provincia de Ciego de Ávila. Antecedentes Patológicos Personales: Hipertensión Arterial y Carcinoma de Ovario, operada hace tres meses. Se encuentra afebril, sin disnea, ventilando espontáneamente con oxígeno suplementario. Estable hemodinámicamente. Mejor ritmo diurético. Gasometría normal. TAC tórax velamiento del hemitórax izquierdo. Reportada de grave.

Hasta el 13 de octubre se reportan 185 países con casos de COVID-19, asciende a 37 millones 875 mil 439 los casos confirmados (+ 306 mil 596) y un millón 81 mil 632 fallecidos (+ 4 mil 124) para una letalidad de 2,86 (-0,01).

En la región de las Américas se reportan 18 millones 144 mil 383 casos confirmados (+ 87 mil 923), el 47,90 % del total de casos reportados en el mundo, con 595 mil 179 fallecidos (+ 1 mil 592) para una letalidad de 3,28. **(Fuente: [Minsap](#))**

<https://www.radiohc.cu/noticias/nacionales/236766-cuba-dieciocho-nuevos-casos-de-covid-19-y-ningun-fallecido-en-las-ultimas-24-horas-infografias>



Radio Habana Cuba