

Cuba confirma un fallecido y 201 casos de covid19 durante las últimas 24 horas (+Fotos)




Imagen ilustrativa tomada de Archivo/RHC

La Habana, 6 enero (RHC) El director nacional de Epidemiología del Ministerio de Salud Pública de Cuba, Dr. Francisco Durán, reportó este miércoles un fallecido y 201 muestras positivas a la Covid19 durante las últimas 24 horas para un acumulado de 13 mil 165 diagnósticos desde el comienzo de la enfermedad.

Al cierre de este martes se encontraban ingresados 3479 pacientes, 946 sospechosos, 787 en vigilancia y 1746 activos confirmados.

En el día de ayer se procesaron 10 136 muestras para un total de 1 542 178 estudiadas desde el comienzo de la enfermedad en el país.

De los casos confirmados, 123 son contacto de casos confirmados 62% en el acumulado 9843 (74,7%); 65 con fuente de infección en el exterior (32,3%) y en 13 no se precisa la fuente de infección (6,4%).

Del total 136 casos fueron autóctonos de ellos 53 relacionados con casos importados, 65 importados, 186 cubanos y 15 extranjeros.

Los casos importados proceden principalmente de Estados Unidos, México, Inglaterra, Canadá, Colombia, Jamaica y República Dominicana.

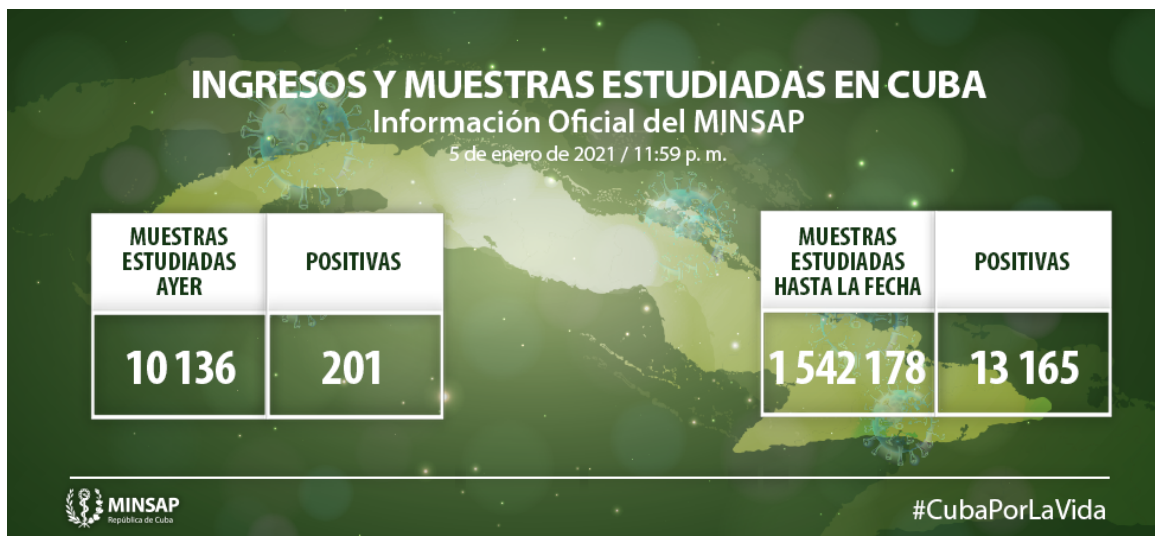En cuanto al sexo 102 son mujeres (50,7%) y 99 son hombres (49,2%). Atendiendo a los grupos etarios en los menores de 20 años, 18 casos, de 20 a 39 años se encuentran 76 personas, de 40 a 59 años unos 83 casos y con 60 años y más 24 personas.

En cuanto a los diagnosticados 121 fueron asintómicos (60,2%).

En Cuba se acumulan 148 pacientes fallecidos, 1726 presentan una evolución clínica estable y 1746 se encuentran ingresados confirmados.

Al cierre de este martes dos personas fueron evacuados, 21 casos retornaron a sus países, se dieron 212 altas médicas; en tanto se encuentran siete pacientes críticos y 13 en estado grave.

Hasta el día de hoy 455 personas han estado en las terapias intensivas del país.



Distribución por provincias y municipios de los casos confirmados

Pinar del Río: 4 casos

- Sandino: 1 (importado)
- Pinar del Río: 3 (1 contacto de caso confirmado y 2 importados)

Artemisa (10 casos):

- Alquizar: 3 (contactos de casos confirmados).
- San Antonio de los Baños: 3 (2 contactos de casos confirmados y 1 importado).
- Bauta: 3 (contactos de casos confirmados).
- Güira de Melena: 1 (contacto de caso confirmado).

La Habana: 75 casos

- Diez de Octubre: 11 (9 contactos de casos confirmados, 2 importados)
- Arroyo Naranjo: 5 (3 contactos de casos confirmados, 2 importados)
- Boyeros: 9 (4 contactos de casos confirmados, 3 importados, 2 sin fuente de infección precisada)
- Cerro: 5 (3 contactos de casos confirmados, 1 importados, 1 sin fuente de infección precisada)
- Centro Habana: 2 (1 contacto de casos confirmados, 1 importado)
- Cotorro: 4 (2 contactos de casos confirmados, 2 importados)
- Guanabacoa: 1 (1 contactos de casos confirmados)
- Habana del Este: 3(contactos de caso confirmado)
- La Lisa: 5 (2 contactos de casos confirmados, 3 importados)
- Marianao: 6 (5 contactos de casos confirmados, 1 sin fuente de infección precisada)
- Playa: 9(2 contactos de casos confirmados, 6 importados, 1 sin fuente de infección precisada)
- Plaza de la Revolución : 8 (6 contactos de casos confirmados, 2 importados)
- Regla: 1 (sin fuente de infección precisada)
- San Miguel del Padrón: 6 (contactos de casos confirmados)

Mayabeque: 6 casos

- Bejucal: 1 (contacto de caso confirmado)
- Güines: 1 (sin fuente de infección precisada)
- Jaruco: 2 (contactos de caso confirmado)
- Santa Cruz del Norte: 2 (importados)

Matanzas: 30 casos

- Cárdenas: 7 (importados)
- Ciénaga de Zapata: 1 (contacto de caso confirmado)
- Colón: 1 (contacto de caso confirmado)
- Jagüey Grande: 1 (contacto de caso confirmado)
- Matanzas: 19 (15 contactos de caso confirmado y 4 importados)
- Pedro Betancourt: 1 (contacto de caso confirmado)

Cienfuegos (2 casos):

- Aguada de Pasajeros: 1 (contacto de caso confirmado).
- Cienfuegos: 1 (importado).

Villa Clara: 23 casos

- Caibarién: 1 (contacto de caso confirmado)
- Encrucijada: 2 (contactos de caso confirmado)
- Manicaragua: 1 (importado)

- Placetas: 1 (contacto de caso confirmado)
- Ranchuelo: 2 (1 contacto de caso confirmado, 1 importado)
- Sagua La Grande: 1 (contacto de caso confirmado)
- Santa Clara: 14 (10 contactos de casos confirmados, 3 importados, 1 sin fuente de infección precisada)
- Santo Domingo: 1 (importado)

Sancti Spíritus: 1 caso

- Jatibonico: 1 (contacto de caso confirmado)

Ciego de Ávila (8 casos):

- Majagua: 2 (contactos de casos confirmados).
- Ciego de Ávila: 5 (2 contactos de casos confirmados y 3 importados).
- Morón: 1 (contacto de caso confirmado).

Camagüey (11 casos):

- Najasa: 2 (contactos de casos confirmados).
- Nuevitas: 1 (importado).
- Camagüey: 7 (3 contactos de casos confirmados y 4 importados).
- Sibanicú: 1 (contacto de caso confirmado).

Granma (7 casos):

- Bayamo: 2 (importados).
- Jiguaní: 1 (importado).

- Guisa: 1 (contacto de caso confirmado).
- Bartolomé Masó: 1 (contacto de caso confirmado).
- Campechuela: 2 (1 contacto de caso confirmado y 1 importado).

Holguín (8 casos):

- Holguín: 2 (1 contacto de caso confirmado y 1 importado).
- Calixto García: 1 (sin fuente de infección precisada).
- Urbano Noris: 1 (importado).
- Pedro Días Coello: 2 (importados).
- Banes: 1 (sin fuente de infección precisada).
- Moa: 1 (contacto de caso confirmado).

Santiago de Cuba: 8 casos

- Santiago de Cuba: 8 (7 contactos de casos confirmados, 1 sin fuente de infección precisada)

Guantánamo (3 casos):

- Guantánamo: 1 (importado).
- Niceto Pérez: 1 (contacto de caso confirmado).
- Baracoa: 1 (importado).

Isla de la Juventud: 5 casos (2 contactos de caso confirmado, 1 importado y 2 sin fuente de infección precisada)

ESTADO DE LOS PACIENTES DIAGNOSTICADOS EN CUBA (13 165)

5 de enero de 2021 / 11:59 p. m.

EVOLUCIÓN CLÍNICA ESTABLE	GRAVES	CRÍTICOS	FALLECIDOS	ALTAS	EVACUADOS
1 726	13	7	148 *	11 248 *	2

* Acumulados hasta el momento



#CubaPorLaVida

Pacientes en estado crítico:

- **Ciudadano cubano** de 80 años de edad, residente en el municipio Santa Clara, provincia Villa Clara. Antecedentes Patológicos Personales: Hipertensión Arterial y Diabetes Mellitus Tipo II. Se encuentra despertable, en ventilación mecánica. Hemodinámicamente estable. Buen ritmo diurético. Gasometría con acidosis metabólica compensada. Rx de tórax. Radiopacidad hilio basal derecha. **Reportado de crítico estable.**
- **Ciudadano cubano** de 57 años de edad, residente en el municipio Santa Clara, provincia Villa Clara. Antecedentes Patológicos Personales: Esquizofrenia. Se encuentra afebril, sedado, se trabaja en el destete de la ventilación, menos secreciones bronquiales, en ventilación mecánica. Hemodinámicamente estable. Buen ritmo diurético. Gasometría con alcalosis respiratoria. Rx de tórax. No lesiones pleuropulmonares. **Reportado de crítico estable.**
- **Ciudadano cubano** de 41 años de edad, residente en el municipio Habana Vieja, provincia La Habana. Antecedentes Patológicos Personales: Hipertensión Arterial y Miastenia Gravis. Se encuentra afebril, en ventilación mecánica, con distress respiratorio ligero. Hemodinámicamente estable. Rayos X de tórax. Empeoramiento radiológico. Lesiones inflamatorias en ambos campos pulmonares. **Reportado de crítico estable.**
- **Ciudadano cubano** de 78 años de edad, residente en el municipio Habana del Este, provincia La Habana. Antecedentes Patológicos Personales: Hipertensión Arterial y Enfermedad Pulmonar Obstructiva Crónica. Se encuentra en ventilación mecánica, con distress respiratorio ligero. Estable hemodinámicamente. Buen ritmo diurético. Gasometría con acidosis respiratoria y ligera hipoxemia. Rayos X de tórax. Lesiones inflamatorias y fibrosis en ambos campos pulmonares a predominio izquierdo. **Reportado de crítico estable.**
- **Ciudadana cubana** de 92 años de edad, residente en el municipio y provincia Holguín. Antecedentes Patológicos Personales: Cardiopatía Isquémica e Hipertensión Arterial. Se encuentra afebril, sedada, en ventilación mecánica, con distress respiratorio moderado. Inestable hemodinámicamente, apoyada con aminas. Gasometría con acidosis respiratoria e hipoxemia moderada. Rayos X tórax. Empeoramiento radiológico. Opacidades heterogéneas mal definidas en la totalidad del hemitórax izquierdo y en los 2/3 inferiores de hemitórax derecho. **Reportada de**

crítica inestable.

- **Ciudadano cubano** de 77 años de edad, residente en el municipio y provincia Santiago de Cuba. Antecedentes Patológicos Personales: Hipertensión Arterial. Se encuentra afebril, sedado y relajado, en ventilación mecánica. Hemodinámicamente estable. Buen ritmo diurético. Gasometría. Dentro de parámetros aceptables. Rayos X tórax. Lesiones inflamatorias diseminadas en ambos campos pulmonares. **Reportado de crítico estable.**
- **Ciudadana cubana** de 73 años de edad, residente en el municipio Santa Clara, provincia Villa Clara. Antecedentes Patológicos Personales: Hipertensión Arterial y Diabetes Mellitus. Se encuentra afebril, en el curso de la noche con polipnea importante y desaturación por lo que se intuba y ventila, ahora en ventilación mecánica, con distress respiratorio moderado. Hemodinámicamente inestable, apoyado con aminas. Buen ritmo diurético. Cultivo de secreciones bronquiales con Acinetobacter. Gasometría dentro de parámetros aceptables. Rx de tórax. Lesiones intersticiales difusas en ambos campos pulmonares a predominio derecho. **Reportada de crítica inestable.**

Pacientes en estado grave

- **Ciudadana cubana** de 84 años de edad. Residente en el municipio Habana del Este, provincia La Habana. Antecedentes Patológicos Personales: Hipertensión Arterial, Diabetes Mellitus, Asma Bronquial y Obesidad. Se encuentra en Terapia Intensiva, afebril, presentó diarreas en la noche, ventilando espontáneamente con oxígeno suplementario. Estable hemodinámicamente. Buen ritmo diurético. Gasometría con acidosis metabólica. Rayos X de tórax. Sin cambios. Lesiones inflamatorias en campo pulmonar derecho y base izquierda. **Reportado de grave.**
- **Ciudadano cubano** de 62 años de edad. Residente en el municipio Playa, provincia La Habana. Antecedentes Patológicos Personales: Hipertensión Arterial. Se encuentra en Terapia Intensiva, en ventilación espontánea con oxígeno suplementario. Estable hemodinámicamente. Buen ritmo diurético. Gasometría con hipoxemia ligera. Rayos X tórax. Lesiones inflamatorias en ambos campos pulmonares. **Reportado de grave.**
- **Ciudadano cubano** de 92 años de edad. Residente en el municipio Gibara, provincia Holguín. Antecedentes Patológicos Personales: Cáncer de Próstata. Se encuentra en Terapia Intensiva, consciente, con polipnea moderada, durante la madrugada hace episodio de broncostricción acompañado de hipertensión arterial, ventilando espontáneamente con oxígeno suplementario. Gasometría con hipoxemia moderada. Rayos X de Tórax. Moteado de aspecto inflamatorio bilateral más acentuado en los 2/3 inferiores de hemitórax izquierdo. **Reportado de grave.**
- **Ciudadano cubano** de 83 años de edad. Residente en el municipio Plaza de la Revolución, provincia La Habana. Antecedentes Patológicos Personales: Cardiopatía Isquémica. Se encuentra en Terapia Intensiva, afebril, ventilando espontáneamente con oxígeno suplementario. Hemodinámicamente estable. Buena diuresis. Rayos X tórax. No lesiones pleuro pulmonares. **Reportado de grave.**

- **Ciudadana cubana** de 39 años de edad. Residente en el municipio Plaza de la Revolución, provincia La Habana. Antecedentes Patológicos Personales: Trastornos en la agregación plaquetaria. Se encuentra en Terapia Intensiva, afebril, ventilando espontáneamente con oxígeno suplementario. Hemodinámicamente estable. Buena diuresis. **Reportado de grave.**
- **Ciudadano cubano** de 46 años de edad. Se encuentra en el municipio Boyeros, provincia La Habana. Antecedentes Patológicos Personales: Hipertensión Arterial. Se encuentra en Terapia Intensiva, hizo picos febriles en la noche, ventilando espontáneamente con oxígeno suplementario. Estable hemodinámicamente. Gasometría dentro de parámetros normales. Rayos X de tórax. Opacidad en base izquierda. **Reportado de grave.**
- **Ciudadana cubana**, residente en el municipio Cerro, provincia La Habana. Antecedentes Patológicos Personales: Hipertensión Arterial y Diabetes Mellitus. Se encuentra en Terapia Intensiva, afebril, ventilando espontáneamente con oxígeno suplementario. Estable hemodinámicamente. Buen ritmo diurético. Rayos X tórax. Lesiones de aspecto inflamatorio en ambas bases a predominio izquierdo. **Reportado de grave.**
- **Ciudadana cubana** de 73 años de edad. Residente en el municipio Alquizar, provincia Artemisa. Antecedentes Patológicos Personales: Hipertensión Arterial Diabetes Mellitus y Cardiopatía Isquémica. Se encuentra en el Terapia Intensiva, afebril, ventilando espontáneamente con oxígeno suplementario. Estable hemodinámicamente. Buen ritmo diurético. **Reportado de grave.**
- **Ciudadano cubano** de 68 años de edad. Residente en el municipio Diez de Octubre. provincia La Habana. Antecedentes Patológicos Personales: Hipertensión Arterial, Fiebre Reumática, Operado de válvula mitral y Obesidad. Se encuentra en Terapia Intensiva, afebril, polipnea ligera, edemas en miembros inferiores ventilando espontáneamente con oxígeno suplementario. Estable hemodinámicamente. Buena diuresis. Gasometría con alcalosis respiratoria. **Reportado de grave.**
- **Ciudadano cubano** de 69 años de edad, residente en el municipio Cerro, provincia La Habana. Antecedentes Patológicos Personales: Hipertensión Arterial. Se encuentra afebril, ventilando espontáneamente. Estable hemodinámicamente. Buen ritmo diurético. Gasometría con hipoxemia ligera. Rayos X de tórax. Lesiones inflamatorias y congestivas en ambos campos pulmonares. **Reportado de grave.**
- **Ciudadana cubana** de 62 años de edad, residente en el municipio Colón, provincia Matanzas. Antecedentes Patológicos Personales: Hipertensión Arterial y Diabetes Mellitus. Se encuentra estable hemodinámicamente. Buen ritmo diurético. Gasometría con alcalosis respiratoria. Rayos x de tórax. Moteado difuso bilateral en ambos campos pulmonares con patrón retículo nodular. **Reportada de grave.**
- **Ciudadano cubano** de 50 años de edad, residente en el municipio Colón, provincia Matanzas. Antecedentes Patológicos Personales: Asma Bronquial. Se encuentra afebril, sin polipnea, ventilando espontáneamente con oxígeno suplementario. Estable hemodinámicamente. Buen ritmo diurético. Gasometría con alcalosis respiratoria e hipoxemia moderada. Rayos x de tórax. Sin cambios. Moteado difuso bilateral en ambos campos pulmonares con patrón retículo nodular. **Reportado de grave.**

- **Ciudadana cubana** de 89 años de edad, residente en el municipio Santa Clara, provincia Villa Clara. Antecedentes Patológicos Personales: Hipertensión Arterial. Se encuentra afebril, con polipnea moderada, aun con deposiciones diarreicas, ventilando espontáneamente con oxígeno suplementario. Hemodinámicamente estable. Buen ritmo diurético. Gasometría dentro de parámetros aceptables. Rx de tórax. Lesiones intersticiales difusas en ambos campos pulmonares a predominio derecho. **Reportada de grave.**

Falleció la ciudadana cubana de 72 años de edad, residente en el municipio cabecera de la provincia Santiago de Cuba. Antecedentes Patológicos Personales: Hipertensión Arterial, Cardiopatía Isquémica, Insuficiencia Venosa Periférica, Obesidad. Comenzó con falta de aire, tos, fiebre y decaimiento. Es valorada e ingresada por presentar empeoramiento de la disnea, en el Rayos X de Tórax se apreciaron lesiones inflamatorias en ambos campos pulmonares. Es trasladada a la Unidad de Cuidados Intensivos, tratada con régimen de Ventilación No Invasiva, broncodilatadores y antibióticos. Se indica PCR que resultó positivo. Empeoró el cuadro clínico por lo que es intubada y ventilada en modalidad controlada. Los días posteriores presentó empeoramiento clínico, gasométrico y radiológico. El día 4 de enero presentó inestabilidad hemodinámica, empeoramiento de la oxigenación, fue necesario ventilar con parámetros elevados y elevar dosis de aminas. El 5 de enero en horas de la madrugada, hizo parada cardíaca en asistolia. Fueron realizadas maniobras de reanimación cardiopulmonar, que no son efectivas, y la paciente fallece. Fue realizada necropsia. Lamentamos profundamente lo ocurrido y transmitimos nuestras más sinceras condolencias a familiares y amigos.



<https://www.radiohc.cu/noticias/nacionales/243833-cuba-confirma-un-fallecido-y-201-casos-de-covid19-durante-las-ultimas-24-horas-fotos>



Radio Habana Cuba