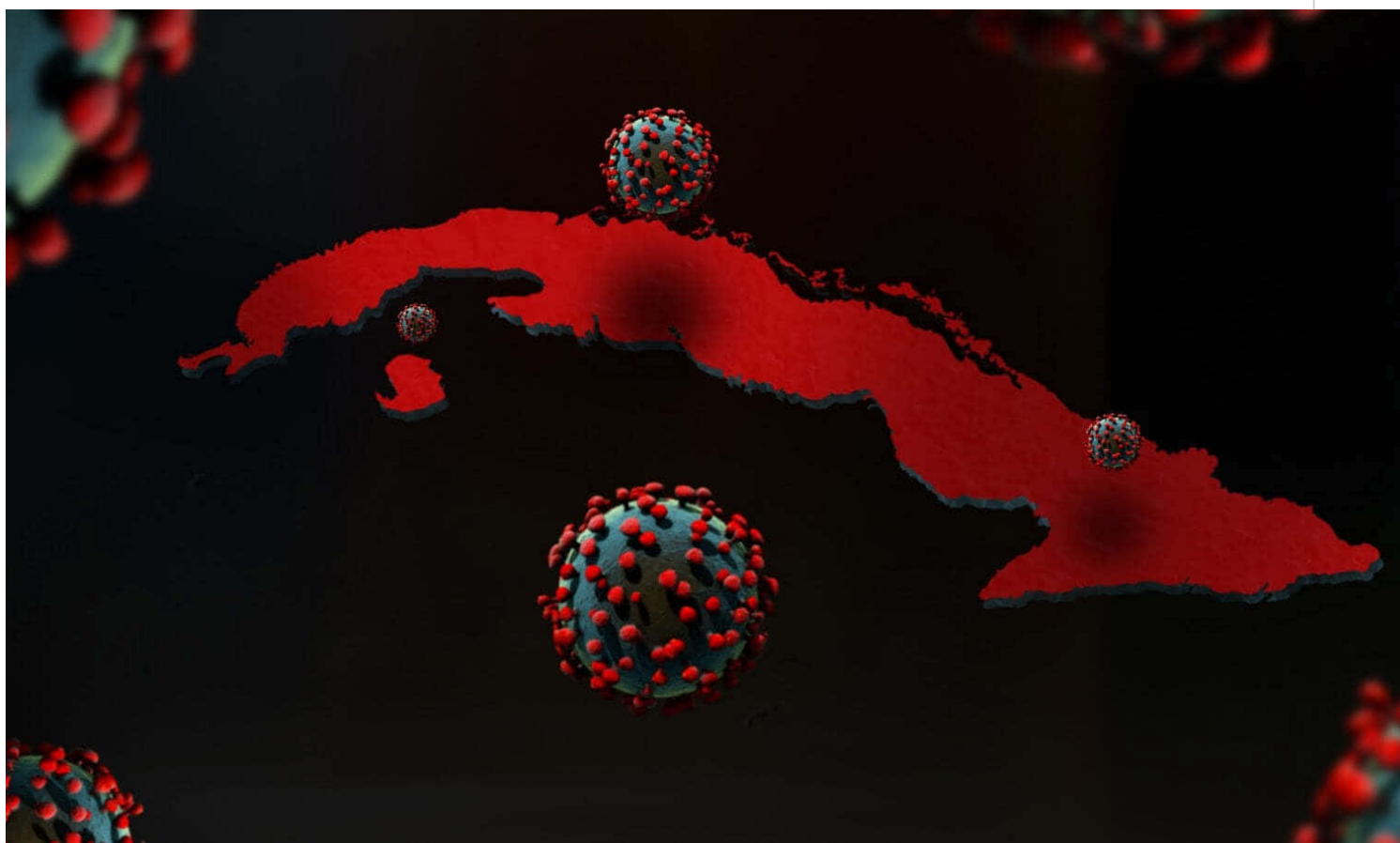


Cuba confirma 3 fallecidos y 550 casos de la Covid 19 en la última jornada



La Habana, 13 enero (RHC) El director nacional de Epidemiología del Ministerio de Salud Pública de Cuba, Dr. Francisco Durán, reportó este miércoles 3 fallecidos y 550 muestras positivas a la Covid-19 durante las últimas 24 horas para un acumulado de 16 mil 044 diagnósticos desde el comienzo de la enfermedad.

Al cierre del día de ayer, 12 de enero, se encuentran ingresados para vigilancia clínica epidemiológica 6 mil 726 pacientes, sospechosos 2 mil 339, en vigilancia mil 009 y confirmados 3 mil 378.

Para COVID-19 se estudiaron 14 mil 261 muestras, resultando 550 muestras positivas. El país acumula un millón 634 mil 430 muestras realizadas y 16 mil 044 positivas.

Del total de casos (550): 468 fueron contactos de casos confirmados; 26 con fuente de infección en el extranjero; en el día 56 sin fuente de infección precisada. De los 550 casos diagnosticados, fueron del sexo femenino 293 y del sexo masculino 257.

El 55,2% (304) de los 550 casos positivos fueron asintomáticos acumulándose un total de 10 mil 227 que representan el 63,6% de los confirmados hasta la fecha.

Del total de casos del día, 212 están vinculados con viajeros internacionales, acumulando 6 mil 070 que representan el 72,1% del total de casos reportados desde el 15 de noviembre.

Los 550 casos diagnosticados pertenecen a los grupos de edad: menores de 20 años 74; de 20 a 39 años 245; de 40 a 59 años 141, de 60 y más 90.

Residencia por provincia y municipios de los casos confirmados:

Pinar del Río: 7 casos

- Pinar del Río: 7 (contactos de casos confirmados)

Artemisa: 9 casos

- Guanajay: 1 (contacto de caso confirmado)
- Alquizar: 5 (contactos de casos confirmados)
- San Antonio de los Baños: 1 (contacto de caso confirmado)
- Bauta: 2 (contactos de casos confirmados)

La Habana: 126 casos

- Diez de Octubre: 8 (7 contactos de casos confirmados y 1 importado)
- Arroyo Naranjo: 16 (13 contactos de casos confirmados y 3 importados)
- Boyeros: 17 (16 contactos de casos confirmados y 1 sin fuente de infección precisada)
- Centro Habana: 14 (contactos de casos confirmados)
- Cerro: 9 (contactos de casos confirmados)
- Cotorro: 1 (contacto de caso confirmado)
- Guanabacoa: 2 (contactos de casos confirmados)
- Habana del Este: 11 (contactos de casos confirmados)
- Habana Vieja: 3 (contactos de casos confirmados)
- La Lisa: 4 (contactos de casos confirmados)
- Marianao: 4 (contactos de casos confirmados)
- Playa: 18 (17 contactos de casos confirmados y 1 importado)
- Plaza de la Revolución: 11 (contactos de casos confirmados)
- Regla: 1 (contacto de caso confirmado)
- San Miguel del Padrón: 7 (contactos de casos confirmados)

Mayabeque: 18 casos

- Quivicán: 10 (9 contactos de casos confirmados y 1 sin fuente de infección precisada)
- Bejucal: 1 (sin fuente de infección precisada)
- Jaruco: 1 (contacto de caso confirmado)
- Batabanó: 1 (contacto de caso confirmado)

- Madruga: 1 (contacto de caso confirmado)
- San Nicolás: 1 (sin fuente de infección precisada)
- Güines: 2 (sin fuente de infección precisada)
- San José de Las Lajas: 1 (sin fuente de infección precisada)

Matanzas: 54 casos

- Cárdenas: 11 (contactos de casos confirmados)
- Colón: 3 (contactos de casos confirmados)
- Jovellanos: 2 (contactos de casos confirmados)
- Los Arabos: 3 (contactos de casos confirmados)
- Matanzas: 34 (33 contactos de casos confirmados y 1 importado)
- Perico: 1 (contacto de caso confirmado)

Cienfuegos: 22 casos

- Cienfuegos: 18 (contactos de casos confirmados)
- Lajas: 4 (contactos de casos confirmados)

Villa Clara: 40 casos

- Caibarién: 5 (4 contactos de casos confirmados y 1 importado)
- Manicaragua: 1 (contacto de caso confirmado)
- Ranchuelo: 7 (contactos de casos confirmados)
- Sagua la Grande: 1 (contacto de caso confirmado)
- Santa Clara: 25 (contactos de casos confirmados)
- Santo Domingo: 1 (contacto de caso confirmado)

Sancti Spíritus: 4 casos

- Sancti Spíritus: 3 (contactos de casos confirmados)
- Jatibonico: 1 (contacto de caso confirmado)

Ciego de Ávila: 33 casos

- Morón: 14 (10 contactos de caso confirmado, 3 importados y 1 sin fuente de infección precisada)
- Ciego de Ávila: 11 (7 contactos de caso confirmado y 4 sin fuente de infección precisada)
- Majagua: 8 (6 contactos de caso confirmado y 2 sin fuente de infección precisada)

Camagüey: 31 casos

- Camagüey: 28 (21 contactos de casos confirmados y 7 sin fuente de infección precisada).
- Jimaguayú: 1 (contacto de caso confirmado)
- Najasa: 2 (contactos de caso confirmado)

Las Tunas: 4 casos

- Las Tunas: 4 (contactos de caso confirmado)

Holguín: 3 casos

- Holguín: 3 (contactos de casos confirmados)

Santiago de Cuba: 154 casos

- Santiago de Cuba: 127 (86 contactos de casos confirmados, 13 importados y 28 sin fuente de infección precisada).
- Contramaestre: 3 (2 contactos de caso confirmado y 1 importado)
- Segundo Frente: 1 (sin fuente de infección precisada)
- Mella: 3 (contactos de caso confirmado)
- Palma Soriano: 4 (3 contactos de caso confirmado y 1 importado)
- San Luis: 13 (7 contactos de caso confirmado, 1 importado y 5 sin fuente de infección precisada)
- Songo La Maya: 3 (contactos de caso confirmado)

Guantánamo: 42 casos

- Guantánamo: 40 (contactos de casos confirmados)
- El Salvador: 1 (contacto de caso confirmado)
- San Antonio del Sur: 1 (sin fuente de infección precisada)

Municipio Especial Isla de la Juventud: 3 casos (contactos de caso confirmado)

De los 16 mil 044 pacientes diagnosticados con la enfermedad, se mantienen ingresados 3 mil 378, 3 mil 349 con evolución clínica estable. Se reportan fallecidos 158 (tres en el día), dos evacuados, 28 retornados a sus países, 226 altas del día, se acumulan 12 mil 478 pacientes recuperados (78%). Se atienden en las terapias intensivas 29 pacientes confirmados, de ellos 13 críticos y 16 graves.

Pacientes en estado crítico:

- Ciudadana cubana de 103 años de edad. Municipio Boyeros. Provincia La Habana. Antecedentes de Hipertensión Arterial Fractura antigua de cadera operada y Demencia senil. Se encuentra en Terapia Intensiva, afebril, en el curso de la madrugada hace cuadro de hipotensión arterial que no responde a volumen por lo que se comienza apoyar con aminas, hay signos de trombosis venosa profunda del miembro superior izquierdo, en ventilación espontánea con oxígeno suplementario. Hemodinámicamente estable. Buen ritmo diurético. Gasometría con alcalosis respiratoria. Rayos X de tórax. Sin cambios. Discretas lesiones inflamatorias en ambas bases a predominio izquierdo. **Reportada de crítica inestable.**
- Ciudadana cubana de 78 años de edad. Municipio Playa. Provincia La Habana. Antecedentes de Hipertensión Arterial, Diabetes Mellitus, Operada de Fractura de Cadera y reintervenida el 7 de enero por sepsis. Se encuentra en Terapia Intensiva, afebril, sedada, en ventilación mecánica, con distress respiratorio moderado. Hemodinámicamente inestable. Diuresis conservada. Gasometría con acidosis respiratoria. Rayos X de tórax. Lesiones inflamatorias difusas en ambas bases pulmonares a predominio izquierdo. **Reportado de crítico estable.**
- Ciudadana cubana de 57 años de edad. Pueblo nuevo Municipio y Provincia Matanzas. Antecedentes Patológicos Personales: Hipertensión Arterial, Diabetes Mellitus. Se encuentra en la Terapia Intensiva, con fiebre de 38,5°C, sedada y relajada, en ventilación mecánica, con undistress respiratorio severo. Hemodinámicamente inestable apoyado con aminas. Buen ritmo diurético. Gasometría con una hipoxemia severa. Rx de tórax Lesiones intersticiales hacia tercio medio de ambos campos pulmonares. **Reportado de crítico inestable.**
- Ciudadana cubana de 93 años de edad. Municipio y Provincia Santiago de Cuba. Antecedentes de Hipertensión Arterial, Diabetes Mellitus y Cardiopatía Isquémica. Se encuentra en el día 12 de su evolución y día 4 en la Terapia Intensiva, afebril, en ventilación mecánica, con distress respiratorio moderado. Hemodinámicamente estable. Buen ritmo diurético. Gasometría con hipoxemia ligera. Rx de tórax. Lesiones inflamatorias difusas en ambos campos pulmonares. **Reportada de crítica estable.**

- Ciudadano cubano de 52 años de edad. Municipio Palma Soriano, Provincia Santiago de Cuba. Antecedentes Patológicos Personales: Hipertensión Arterial. Se encuentra en la Terapia Intensiva, afebril, sedado, en ventilación mecánica, con distress respiratorio moderado. Hemodinámicamente estable. Buen ritmo diurético. Gasometría con hipoxemia ligera. Rx de tórax. Lesiones inflamatorias difusas en ambos campos pulmonares a predominio izquierdo. **Reportado de crítico estable.**
- Ciudadano cubano de 78 años de edad. Municipio y Provincia Santiago de Cuba. Antecedentes de Artritis Gotosa. Se encuentra en la Terapia Intensiva, afebril, presentó una taquicardia supraventricular que cedió con amiodarone, sedada, en ventilación mecánica, con distress respiratorio moderado. Hemodinámicamente estable. Buen ritmo diurético. Gasometría con acidosis metabólica e hipoxemia ligera. Rayos X tórax. Lesiones inflamatorias diseminadas en ambos campos pulmonares. **Reportado de crítico estable.**
- Ciudadano cubano de 46 años de edad. Municipio Boyeros. Provincia La Habana. Antecedentes de Hipertensión Arterial. Se encuentra en Terapia Intensiva, afebril, sedado, con daño renal, en ventilación mecánica, con distress respiratorio severo. Inestable hemodinámicamente, apoyado con aminos. Diuresis conservada. Gasometría con acidosis respiratoria con hipoxemia severa. Rayos X de tórax. Lesiones inflamatorias difusas en ambos campos pulmonares. **Reportado de crítico inestable.**
- Ciudadano cubano de 41 años de edad. Municipio Habana del Este. Provincia La Habana. Antecedentes Patológicos Personales: Sano. Se encuentra en Terapia Intensiva, afebril, sedado, en ventilación mecánica, con distress respiratorio moderado. Estable Hemodinámicamente. Diuresis conservada. Gasometría con hipoxemia moderada. Rayos X de tórax. Sin cambios. Lesiones inflamatorias difusas en ambos campos pulmonares. **Reportado de crítico estable.**
- Ciudadano cubano de 58 años de edad. Municipio Matanzas. Provincia Matanzas. Antecedentes de Enfermedad Pulmonar Obstructiva Crónica. Se encuentra en la Terapia Intensiva, afebril, sedado, en ventilación mecánica, con distress respiratorio severo. Hemodinámicamente inestable apoyado con aminos. Buen ritmo diurético. Gasometría con una hipoxemia severa. Rx de tórax con empeoramiento radiológico, extensas lesiones intersticiales bilaterales en ambos campos pulmonares. Ecocardiograma con una disfunción sistólica moderada del ventrículo izquierdo. **Reportado de crítico inestable.**
- Ciudadano cubano de 65 años de edad. Municipio. Santa Clara. Provincia. Villa Clara. Antecedentes de Estenosis Aórtica ligera. Se encuentra en la Terapia Intensiva, afebril, en ventilación mecánica, con distress respiratorio ligero. Estable hemodinámicamente, Buen ritmo diurético. Gasometría dentro de parámetros aceptables. Rx de tórax. Mejoría radiológica. Lesiones inflamatorias en ambos campos pulmonares a predominio derecho. **Reportado de crítico estable.**
- Ciudadana cubana de 52 años de edad. Municipio y Provincia. Guantánamo. Antecedentes Patológicos Personales: Sana. Se encuentra en la Terapia Intensiva, afebril, en ventilación mecánica. Hemodinámicamente estable. Buen ritmo diurético. Gasometría dentro de parámetros aceptables. Rayos X tórax. Radiopacidad heterogénea hilio basal bilateral. **Reportado de crítico estable.**
- Ciudadano cubano de 77 años de edad. Municipio y Provincia Holguín. Antecedentes de Hipertensión Arterial. Se encuentra en la Terapia Intensiva, afebril, tuvo un pico febril en la tarde de ayer, pérdida de continuidad de piel en región glútea derecha, se va ir retirando sedación, presenta abundantes secreciones traqueobronquiales, en ventilación mecánica, compatible con distress respiratorio moderado. Estable hemodinámicamente. Disminución del ritmo diurético. Gasometría con hipoxemia ligera. Rayos X tórax. Radiopacidades heterogéneas en menor cuantía en ambos campos pulmonares a predominio de las bases. **Reportado de crítico estable.**
- Ciudadano cubano de 66 años de edad. Municipio Gibara. Provincia Holguín. Antecedentes Patológicos Personales: Hipertensión Arterial y Gota. Se encuentra en la Terapia Intensiva, sedado y relajado, en ventilación mecánica. Estable hemodinámicamente. Buena diuresis. Gasometría con alcalosis respiratoria ligera. Rayos X tórax. Empeoramiento radiológico. Opacidades densas, de aspecto algodonoso en los 2/3 inferiores de ambos hemitórax a predominio de regiones basales y periféricas. **Reportado de crítico estable.**

Pacientes en estado grave:

- Ciudadano cubano de 46 años de edad. Municipio Plaza. Provincia La Habana. Antecedentes de Hipertensión Arterial y VIH. Se encuentra en Terapia Intensiva, afebril, en ventilación espontánea con oxígeno suplementario. Estable hemodinámicamente. Buen ritmo diurético. Gasometría dentro de parámetros aceptables. Rayos X de tórax. Lesiones inflamatorias diseminadas en ambos campos pulmonares. **Reportado de grave.**
- Ciudadano cubano de 58 años de edad. Municipio Colón. Provincia Matanzas. Antecedentes de Hipertensión arterial, Diabetes Mellitus, Enfermedad Cerebrovascular, Cardiopatía isquémica y Neoplasia de próstata con metástasis en pulmón. Se encuentra en la Terapia Intensiva, con fiebre de 38°C, con tinte subictérico, ventilando en espontáneo con suplemento de oxígeno a 5 l/min. Hemodinámicamente estable TA. 105/60 mmHg, FC. 100 lat/min. Gasometría con una hipoxemia severa. Rx de tórax Lesiones intersticiales extensas bilaterales en ambos campos pulmonares mezcladas con imágenes en parches que pudieran corresponder con metástasis pulmonares de la neoplasia de próstata. **Reportado de grave.**
- Ciudadano cubano de 64 años de edad. Santa Marta. Municipio. Cárdenas. Provincia Matanzas. Antecedentes de Hipertensión Arterial. Se encuentra en la Terapia Intensiva, polipneico, con taquiarrítmia, y en edema pulmonar cardiogénico, se comienza tratamiento médico mejorando, en ventilación espontánea con suplemento de oxígeno. Estable hemodinámicamente. Buena diuresis. Gasometría con alcalosis respiratoria e hipoxemia ligera. Rx de tórax. Lesiones intersticiales extensas bilaterales en ambos campos pulmonares con ligera congestión pulmonar. **Reportado de grave.**
- Ciudadano cubano de 45 años de edad. Municipio Guanabacoa. Provincia La Habana. Antecedentes de Hipertensión Arterial Diabetes Mellitus y Obesidad. Se encuentra en Terapia Intensiva, afebril, en ventilación espontánea sin oxígeno suplementario. Estable hemodinámicamente. Buen ritmo diurético. Gasometría dentro de parámetros aceptables. Tratamiento el indicado en el protocolo. **Reportado de grave.**
- Ciudadano cubano de 8 años de edad. Municipio Arroyo Naranjo. Provincia La Habana. Antecedentes de Linfoma No Hodgkin (diagnosticado hace 2 años). Se encuentra en Terapia Intensiva, afebril, mejoría clínica, en ventilación espontánea sin oxígeno suplementario. Estable hemodinámicamente. Diuresis conservada. Gasometría dentro de parámetros aceptables. Rayos X de tórax. Negativo. **Reportado de grave.**
- Ciudadano cubano de 66 años de edad. Municipio Cerro. Provincia La Habana. Antecedentes de Enfisema Pulmonar. Se encuentra en la Terapia Intensiva, afebril, ventilando en espontánea con oxígeno suplementario. Hemodinámicamente estable. Buen ritmo diurético. Gasometría con hipoxemia ligera. Rx de tórax. Empeoramiento radiológico. Múltiples opacidades heterogéneas mal definidas de aspecto algodonoso, confluyentes, localizadas en regiones periféricas del vértice y hacia las bases. **Reportado de grave.**
- Ciudadano cubano de 67 años de edad. Municipio Cerro. Provincia La Habana. Antecedentes de Hipertensión Arterial y Diabetes Mellitus y Fractura de Cadera. Se encuentra en Terapia Intensiva, afebril, ventilando espontáneamente con oxígeno suplementario. Estable hemodinámicamente. Buen ritmo diurético. Gasometría con alcalosis metabólica. Rayos X tórax. Lesiones inflamatorias diseminadas en ambos campos pulmonares. **Reportado de grave.**
- Ciudadano cubano de 48 años de edad. Municipio Centro Habana. Provincia La Habana. Antecedentes de Hipertensión Arterial Cardiopatía Isquémica y Obesidad. Se encuentra en Terapia Intensiva, afebril, en ventilación espontánea con oxígeno suplementario. Hemodinámicamente estable. Buen ritmo diurético. Gasometría con hipoxemia moderada. Rayos X de tórax. Lesiones inflamatorias diseminadas en ambos campos pulmonares. **Reportado de grave.**
- Ciudadano cubano de 55 años de edad. Municipio: Arroyo Naranjo. Provincia: La Habana. Antecedentes de Hipertensión Arterial, Cardiopatía Isquémica, Obesidad. Se encuentra en Terapia Intensiva, afebril, con ligera polipnea, ventilando en espontánea con oxígeno suplementario. Hemodinámicamente estable. Buena diuresis. Gasometría dentro de parámetros aceptables. TAC tórax. Imágenes en brillo deslustrado, compatible con condensaciones inflamatorias en ambos campos

pulmonares. **Reportado de grave.**

- Ciudadano cubano de 78 años de edad. Municipio. 10 de Octubre. Provincia La Habana. Antecedentes Patológicos Personales: Hipertensión Arterial. Se encuentra en Terapia Intensiva, afebril, asintomático, en ventilación espontánea con oxígeno suplementario. Hemodinámicamente estable. Buen ritmo diurético. Gasometría Rayos X de tórax. Radio-opacidad de aspecto heterogéneo de ambos campos pulmonares a predominio hilio basal retículo intersticial. **Reportado de grave.**
- Ciudadano cubano de 59 años de edad. Dirección: Municipio: Habana Vieja. Provincia La Habana. Antecedentes de Hipertensión Arterial, Diabetes Mellitus y Etilismo. Se encuentra en Terapia Intensiva, afebril, con mejoría de la polipnea, en ventilación espontánea sin oxígeno suplementario. Hemodinámicamente estable. Buen ritmo diurético. Gasometría dentro de parámetros aceptables. Rayos X de tórax. Lesiones inflamatorias de ambos campos pulmonares. **Reportado de grave.**
- Ciudadano cubano de 1 mes de edad. Municipio y Provincia Artemisa. Antecedentes Patológicos Personales: Sano. Se encuentra en Terapia Intensiva, afebril, en ventilación espontánea sin oxígeno suplementario. Estable hemodinámicamente. Diuresis conservada. Gasometría dentro de parámetros aceptables. Rayos X de tórax. Lesiones inflamatorias bilaterales. **Reportado de grave.**
- Ciudadano cubano de 18 años de edad. Municipio: Cotorro. Provincia: La Habana. Antecedentes de Rabdomiosarcoma testicular con metástasis pulmonar e hígado. Se encuentra en Terapia Intensiva, afebril, en ventilación espontánea sin oxígeno suplementario. Estable hemodinámicamente. Diuresis conservada. Gasometría con hipoxemia ligera. Rayos X de tórax. No lesiones pleuro pulmonares. **Reportado de grave.**
- Ciudadano cubano de 45 años de edad. Municipio y Provincia. Santiago de Cuba. Antecedentes de Hipertensión Arterial. Se encuentra en la Terapia Intensiva, afebril, ventilando espontáneamente con oxígeno suplementario. Estable hemodinámicamente. Buen ritmo diurético. Gasometría con alcalosis metabólica e hipoxemia ligera. Rx de tórax. Lesiones inflamatorias difusas en ambos campos pulmonares. **Reportado de grave.**
- Ciudadano cubano de 92 años de edad. Municipio y Provincia Guantánamo. Antecedentes de Hipertensión Arterial, Insuficiencia cardíaca, Asma Bronquial, Demencia Senil y Cáncer de Mama en estudio. Se encuentra en la Terapia Intensiva, afebril, con falta de aire y tos húmeda, ventilando espontáneamente con suplemento de oxígeno. Hemodinámicamente estable. Diuresis conservada. Gasometría con ligera hipoxemia. Rayos X de Tórax. Con imagen radiopaca homogénea hiliobasal derecha con borramiento de los senos costofrénicos y cardiofrénicos a ese nivel que ascienden hasta el tercio medio del pulmón derecho. **Reportada de grave.**
- Ciudadana cubana de 92 años de edad. Municipio y Provincia. Guantánamo. Antecedentes Patológicos Personales: Cardiopatía Isquémica y Enfermedad Pulmonar Obstructiva Crónica. Se encuentra en la Terapia Intensiva, afebril, con polipnea, ventilando espontáneamente con suplemento de oxígeno. Hemodinámicamente estable. Diuresis conservada. Gasometría con alcalosis respiratoria. Electrocardiograma. Sobrecarga sistólica del ventrículo izquierdo. Rayos X de Tórax. Imágenes radiopaca homogénea hilio basal derecha con signos de atrapamiento de aire, fibroenfisema pulmonar y bronquiectasia bilateral. **Reportada de grave.**

Fallecidos:

- Ciudadana cubana de 60 años de edad, residente en el municipio Habana del Este, provincia La Habana. Antecedentes de Hipertensión Arterial, Diabetes Mellitus, Cardiopatía Isquémica, Enfermedad Pulmonar Obstructiva Crónica, Insuficiencia Arterial Periférica. Comenzó con tos seca, pérdida del apetito y decaimiento. No acudió a los servicios de salud. Mantuvo la sintomatología, por lo que es valorada en el Área de Salud y remitida al Centro de Aislamiento de sospechosos, se le realiza PCR, resultando positivo. Presentó fiebre y disnea moderada, por lo que es trasladada e ingresada en la Unidad de Cuidados Intensivos. En el Rayos X de tórax, se apreciaban lesiones inflamatorias en ambos campos pulmonares. En los días posteriores mantuvo la disnea y aparecen elementos de Isquemia Arterial Aguda en miembros inferiores. El día 10 de enero mostró empeoramiento clínico, gasométrico

y radiológico, polipnea intensa e hipotensión arterial, fue intubada y ventilada en modalidad controlada y apoyada con aminas. El día 11 de enero se mantiene intubada y ventilada, elevadas dosis de aminas. En horas de la tarde hizo parada cardíaca en asistolia. Fueron realizadas maniobras de reanimación cardiopulmonar, que no son efectivas. Paciente fallece. Es realizada necropsia. Lamentamos profundamente lo ocurrido y transmitimos nuestras más sinceras condolencias a sus familiares y amigos.

- Ciudadana cubana de 72 años de edad, residente en el municipio San Juan y Martínez, provincia Pinar del Río. Antecedentes de Hipertensión Arterial, Diabetes Mellitus, Enfermedad Cerebrovascular. Comenzó con fiebre y cuadro de desorientación, presentaba lesiones de úlceras por presión. En Rayos X de Tórax se aprecian lesiones inflamatorias en las bases pulmonares, por lo que fue ingresada en sala de sospechosos de alto riesgo. Los días siguientes evolucionó con estabilidad clínica. El día 8 de enero presenta disnea ligera, por lo que fue trasladada a la Unidad de Cuidados Intensivos. Los días posteriores evoluciona con estabilidad hemodinámica. El día 12 de enero en horas de la madrugada presenta de forma súbita, disnea intensa, cianosis generalizada, hipotensión arterial. Fue intubada y ventilada en modalidad controlada y apoyada con aminas a altas dosis, hace bradicardia extrema hasta la parada cardíaca en asistolia. Son realizadas maniobras de reanimación cardiopulmonar que no fueron efectivas. Paciente fallece. Es realizada necropsia. Lamentamos profundamente lo ocurrido y transmitimos nuestras más sinceras condolencias a sus familiares y amigos.
- Ciudadano cubano de 72 años, residente en el municipio Pinar del Río, provincia del mismo nombre. Antecedentes de Hipertensión Arterial, Tuberculosis Pulmonar, Lobectomía Pulmonar. Comienza con tos seca, diarreas y vómitos, no acude a los Servicios de Salud. Es evaluado y remitido del Área de Salud por la persistencia de la tos seca y la aparición de disnea ligera. Es ingresado en hospital, en sala de sospechosos de alto riesgo. Es tratado según protocolos para estos pacientes. Los tres días posteriores evoluciona sin demanda de oxígeno y con estabilidad hemodinámica. Se mantiene cumpliendo el protocolo de tratamiento. Presenta vómitos, sudoración y decaimiento por lo que es trasladado a la Unidad de Cuidados Intensivos. Hace episodio de Fibrilación Auricular con Respuesta Ventricular Rápida, fue tratado con infusión de antiarrítmicos. El día 11 de enero en horas de la noche, presenta polipnea intensa, deterioro del nivel de conciencia e hipotensión arterial, fue intubado, ventilado en modalidad controlada y apoyado con aminas a altas dosis. Hace parada cardíaca en asistolia, son realizadas maniobras, que no fueron efectivas. Paciente fallece. Es realizada necropsia. Lamentamos profundamente lo ocurrido y transmitimos nuestras más sinceras condolencias a sus familiares y amigos.

Hasta el 12 de enero se reportan 189 países (=) con casos de COVID-19, asciende a 91 millones 870 mil 874 los casos confirmados (+ 602 mil 250) con 21 millones 40 mil 132 casos activos y un millón 966 mil 314 fallecidos (+ 14 mil 525) para una letalidad de 2,14 % (0,01).

La región las Américas reporta 40 millones 656 mil 525 casos confirmados (+ 273 mil 417), el 44,25 % del total de casos reportados en el mundo, con 10 millones 923 mil 920 casos activos y 939 mil 490 fallecidos (+ 5 mil 362) para una letalidad de 2,31% (=).

<https://www.radiohc.cu/noticias/nacionales/244487-cuba-confirma-3-fallecidos-y-550-casos-de-la-covid-19-en-la-ultima-jornada>



Radio Habana Cuba