


Cuba reporta dos fallecidos y 36 nuevos casos positivos con la Covid-19 (+Fotos)

Image not found or type unknown



Parte sobre la situación de la Covid-19 del 20 de septiembre. Foto: MinsapCuba.

La Habana, 20 sep (RHC) El director nacional de Epidemiología del Minsap, Francisco Durán García, lamentó este domingo el fallecimiento de dos personas y reportó 36 nuevos casos con la Covid-19 en nuestro país.

En la habitual conferencia de prensa, el doctor precisó que se analizaron en el día de ayer 6724 muestras en todos los laboratorios de biología molecular para un acumulado de 538 652 muestras estudiadas desde el inicio de la pandemia y 5091 personas confirmadas.

Al cierre de este sábado se encontraban ingresados 8016 pacientes, 6162 en vigilancia y eran 1292 sospechosos.

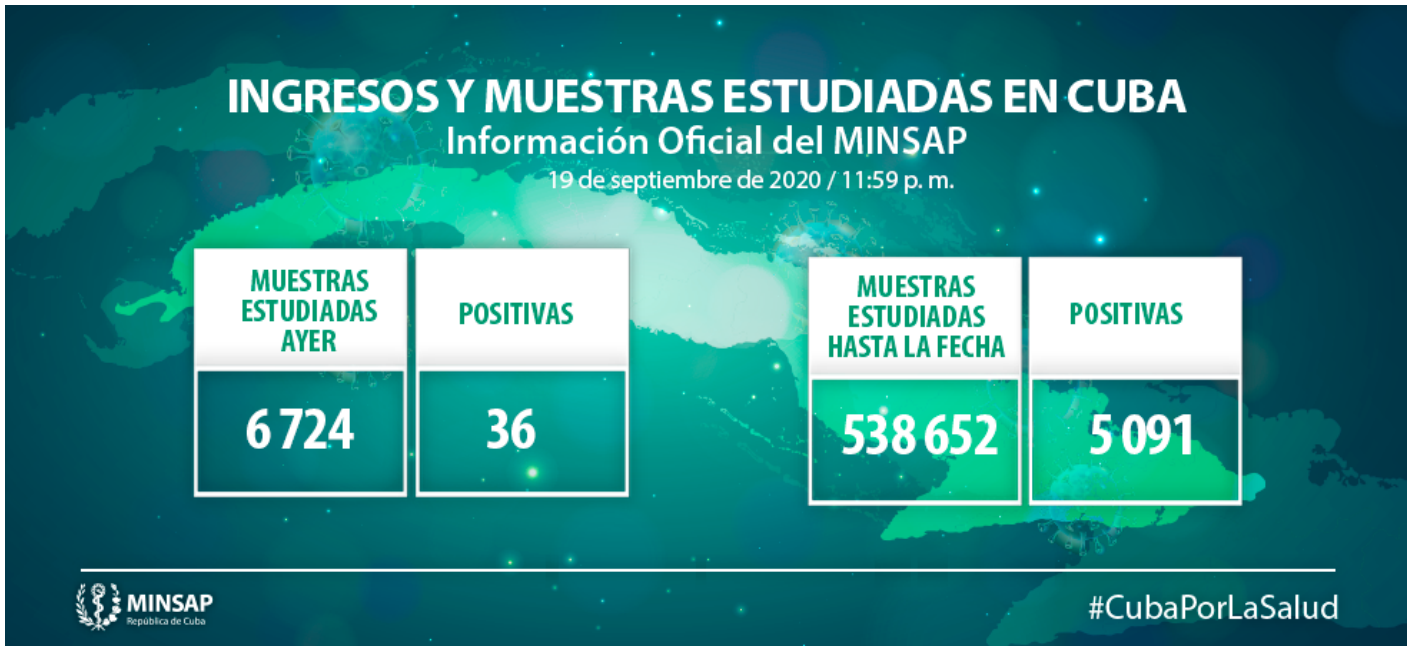De las personas diagnosticadas 34 son cubanos y dos son extranjeros, uno de ellos con fuente de infección en el exterior y el otro residente en la nación.

Los confirmados, 28 fueron contacto de casos anteriores y siete con fuente de infección no precisada y uno con fuente de infección en el extranjero.

En cuanto al sexo 22 son mujeres y 14 son hombres. En el momento del diagnóstico 22 eran asintomáticos.

Atendiendo a los grupos etarios cuatro están en edades pediátricas, entre 20 y 39 años se encuentran 14 personas, entre 40 y 59 años se hallan 10 personas y con 60 años y más ocho personas.

De acuerdo con la distribución por provincias de los casos confirmados 16 pertenecen a Ciego de Ávila, nueve son de La Habana, seis de Matanzas, tres de Artemisa y dos de Sancti Spíritus.



Detalles de los 36 casos confirmados:

Artemisa:

- Ciudadano cubano de 55 años de edad. Reside en el municipio Caimito de la provincia Artemisa. Se investiga la fuente de infección. Se mantienen en vigilancia 13 contactos.
- Ciudadana cubana de 43 años de edad. Reside en el municipio Caimito de la provincia Artemisa. Se investiga la fuente de infección. Se mantienen en vigilancia 11 contactos.
- Ciudadano cubano de 46 años de edad, reside en el municipio San Cristóbal de la provincia Artemisa. Contacto de caso confirmado. Se mantienen en vigilancia 28 contactos.

La Habana:

- Ciudadana cubana de 39 años de edad, reside en el municipio Marianao de la provincia La Habana. Contacto de caso confirmado. Se mantienen en vigilancia 6 contactos.

- Ciudadano cubano de 94 años de edad. Reside en el municipio Marianao de la provincia La Habana. Se investiga la fuente de infección. Se mantienen en vigilancia 23 contactos.
- Ciudadano cubano de 66 años de edad. Reside en el municipio Marianao de la provincia La Habana. Contacto de caso confirmado. Se mantienen en vigilancia 6 contactos.
- Ciudadano cubano de 49 años de edad. Reside en el municipio Marianao de la provincia La Habana. Contacto de casos confirmados. Se mantienen en vigilancia 28 contactos.
- Ciudadana cubana de 45 años de edad. Reside en el municipio Habana del Este de la provincia La Habana. Se investiga la fuente de infección. Se mantienen en vigilancia 6 contactos.
- Ciudadana cubana de 87 años de edad. Reside en el municipio Diez de Octubre de la provincia La Habana. Contacto de caso confirmado. Se mantienen en vigilancia 9 contactos.
- Ciudadana cubana de 33 años de edad. Reside en el municipio Plaza de la Revolución de la provincia La Habana. Contacto de casos confirmados. Se mantienen en vigilancia 28 contactos.
- Ciudadano cubano de 12 años de edad. Reside en el municipio Centro Habana de la provincia La Habana. Contacto de caso confirmado. Se mantienen en vigilancia 23 contactos.
- Ciudadana cubana de 28 años de edad. Reside en el municipio Arroyo naranjo de la provincia La Habana. Contacto de caso confirmado. Se mantienen en vigilancia 10 contactos.

Matanzas:

- Ciudadano cubano de 62 años de edad. Reside en el municipio Matanzas de la provincia Matanzas. Se investiga la fuente de infección. Se mantienen en vigilancia 12 contactos.
- Ciudadano jamaicano de 28 años de edad. Reside en el municipio Matanzas de la provincia Matanzas. Se investiga la fuente de infección. Se mantienen en vigilancia 11 contactos.
- Ciudadana cubana de 49 años de edad. Reside en el municipio Calimete de la provincia Matanzas. Se investiga la fuente de infección. Se mantienen en vigilancia 7 contactos.
- Ciudadana cubana de 38 años de edad. Reside en el municipio Cárdenas de la provincia Matanzas. Contacto de caso confirmado. Se mantienen en vigilancia 24 contactos.
- Ciudadano cubano de 31 años de edad. Reside en el municipio Cárdenas de la provincia Matanzas. Contacto de casos confirmados. Se mantienen en vigilancia 24 contactos.

- Ciudadano cubano de 61 años de edad. Reside en el municipio Cárdenas de la provincia Matanzas. Contacto de casos confirmados. Se mantienen en vigilancia 13 contactos.

Sancti Spíritus:

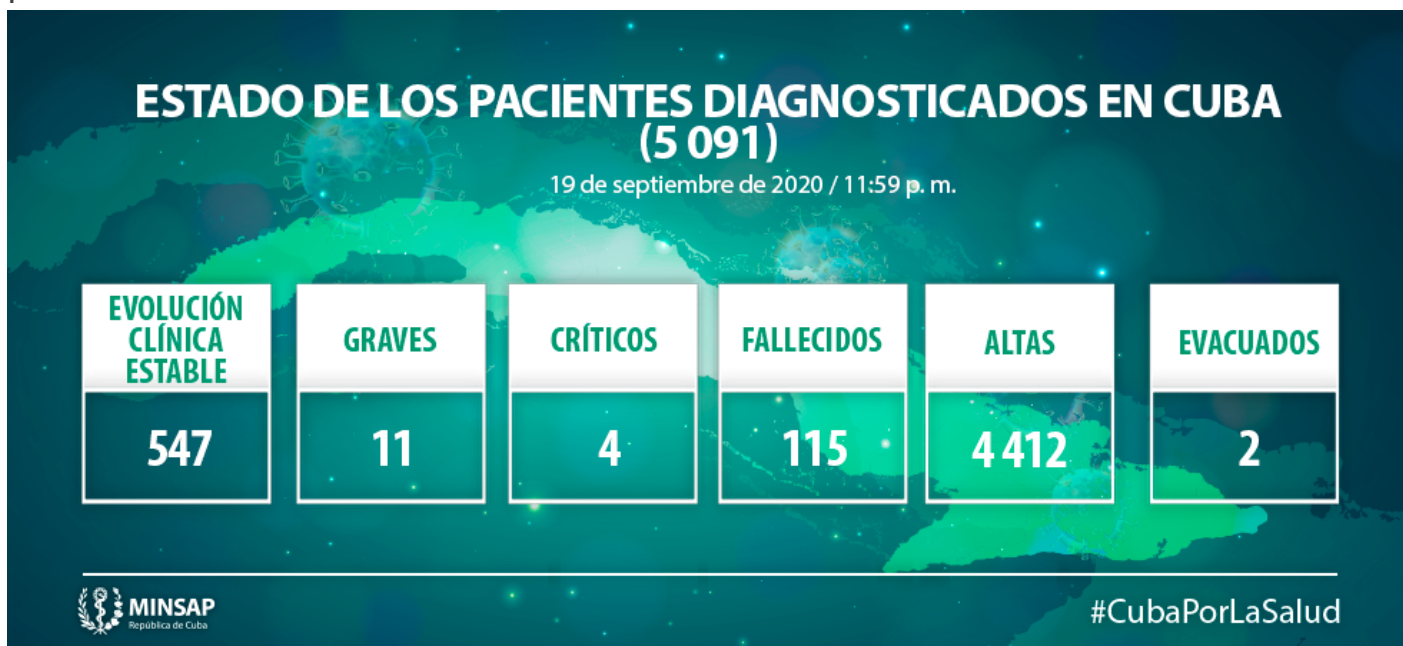- Ciudadano cubano de 47 años de edad. Reside en el municipio Yaguajay de la provincia Sancti Spíritus. Contacto de caso confirmado. Se mantienen en vigilancia 7 contactos.
- Ciudadana cubana de 39 años de edad. Reside en el municipio Yaguajay de la provincia Sancti Spíritus. Contacto de caso confirmado. Se mantienen en vigilancia 13 contactos.

Ciego de Ávila:

- Ciudadana cubana-canadiense, procedente de Canadá, de 45 años de edad. Reside en el municipio Morón de la provincia Ciego de Ávila. Fuente de infección en el extranjero. Se mantienen en vigilancia 14 contactos.
- Ciudadano cubano de 61 años de edad. Reside en el municipio Majagua de la provincia Ciego de Ávila. Contacto de caso confirmado. Se mantienen en vigilancia 10 contactos.
- Ciudadana cubana de 26 años de edad. Reside en el municipio Majagua de la provincia Ciego de Ávila. Contacto de caso confirmado Se mantienen en vigilancia 13 contactos.
- Ciudadana cubana de 30 años de edad. Reside en el municipio Bolivia de la provincia Ciego de Ávila. Contacto de caso confirmado. Se mantienen en vigilancia 8 contactos.
- Ciudadana cubana de 39 años de edad. Reside en el municipio Ciego de Ávila de la provincia Ciego de Ávila. Contacto de caso confirmado Se mantienen en vigilancia 10 contactos.
- Ciudadana cubana de 22 años de edad. Reside en el municipio Ciego de Ávila de la provincia Ciego de Ávila. Contacto de casos confirmados. Se mantienen en vigilancia 11 contactos.
- Ciudadana cubana de 57 años de edad. Reside en el municipio Ciego de Ávila de la provincia Ciego de Ávila. Contacto de caso confirmado Se mantienen en vigilancia 6 contactos.
- Ciudadana cubana de 37 años de edad. Reside en el municipio Ciego de Ávila de la provincia Ciego de Ávila. Contacto de caso confirmado Se mantienen en vigilancia 12 contactos.
- Ciudadana cubana de 18 años de edad. Reside en el municipio Ciego de Ávila de la provincia Ciego de Ávila. Contacto de caso confirmado. Se mantienen en vigilancia 8 contactos.

- Ciudadana cubana de 64 años de edad. Reside en el municipio Ciego de Ávila de la provincia Ciego de Ávila. Contacto de caso confirmado. Se mantienen en vigilancia 10 contactos.
- Ciudadano cubano de 34 años de edad. Reside en el municipio Ciego de Ávila de la provincia Ciego de Ávila. Contacto de casos confirmados. Se mantienen en vigilancia 8 contactos 5 contactos.
- Ciudadano cubano de 48 años de edad. Reside en el municipio cabecera de la provincia Ciego de Ávila. Contacto de caso confirmado. Se mantienen en vigilancia 4 contactos
- Ciudadana cubana de 79 años de edad. Reside en el municipio Ciego de Ávila de la provincia Ciego de Ávila. Contacto de caso confirmado. Se mantienen en vigilancia 7 contactos.
- Ciudadana cubana de 6 años de edad. Reside en el municipio Ciego de Ávila de la provincia Ciego de Ávila. Contacto de casos confirmados. Se mantienen en vigilancia 11 contactos.
- Ciudadana cubana de 4 años de edad. Reside en el municipio Ciego de Ávila de la provincia Ciego de Ávila. Contacto de casos confirmados. Se mantienen en vigilancia 11 contactos.
- Ciudadana cubana de 37 años de edad. Reside en el municipio Ciego de Ávila de la provincia Ciego de Ávila. Contacto de caso confirmado. Se mantienen en vigilancia 15 contactos.

Se mantienen ingresados activos 562, de ellos 547 mantienen una evolución clínica estable, cuatro están en estado crítico y 11 en estado grave. Se acumulan 115 fallecidos y dos evacuados.



Pacientes en estado crítico:

- Ciudadano cubano de 75 años de edad. Procede del Municipio Habana del Este, provincia La Habana. Antecedentes de Hipertensión Arterial, Enfermedad Cerebro Vascular (hemiparesia residual derecha) y fractura de cadera derecha operado hace tres meses. Se encuentra con manifestaciones de encefalopatía anóxica, en ventilación mecánica a través de la traqueostomía. Inestable hemodinámicamente con apoyo de aminas. TAC del tórax. Extensas imágenes hiperdensa de aspecto inflamatorio (condensaciones), que ocupan principalmente segmentos posteriores y basales de ambos lóbulos pulmonares inferiores. TAC de Cráneo. No lesión isquémica ni hemorrágica. Reportado de crítico inestable.
- Ciudadano cubano de 54 años de edad. Procede del municipio Baraguá. Ciego de Ávila. Antecedentes de Hipertensión Arterial. Hizo un pico febril, presenta secreciones bronquiales, en ventilación mecánica, con distress respiratorio ligero. Se encuentra estable hemodinámicamente. Rx tórax. Mejoría radiológica, discretas lesiones inflamatorias hacia el ápice del pulmón derecho. Reportado de crítico estable.
- Ciudadana cubana de 50 años. Procede del municipio Ciego de Ávila. Antecedentes de Leucemia Mieloide Aguda tratada con citostáticos septiembre. Se encuentra con empeoramiento clínico con evolución desfavorable. Parada cardiovascular en asistolia. Hizo febrícula. En aplasia medular, petequias generalizadas, ictericia, en ventilación mecánica, con distress respiratorio moderado. Hemodinámicamente inestable, apoyada con aminas. Rx tórax: empeoramiento radiológico. Lesiones inflamatorias en ambos campos pulmonares a predominio derecho. Reportada de crítica inestable.
- Ciudadana cubana de 59 años de edad. Procede del municipio Bolivia. Provincia Ciego de Ávila. Antecedentes de Cardiopatía Isquémica, Miocardiopatía dilatada y Linfangitis con Úlcera abscedada del Miembro Inferior Derecho. Se encuentra afebril, con polipnea, en ventilación mecánica. Hemodinámicamente inestable, apoyada con aminas. Rx tórax. Cardiomegalia global, lesiones inflamatorias hacia base derecha. Reportado de crítica inestable.

Pacientes en estado grave:

- Ciudadano cubano de 53 años de edad. Procede del municipio Nueva Paz, provincia Mayabeque. Antecedentes de Hipertensión Arterial y Enfisema Pulmonar. Se encuentra afebril, sin falta de aire, ventilando espontáneamente con oxígeno suplementario. Estable hemodinámicamente. Rx tórax. Discreta mejoría radiológica. Lesiones inflamatorias en ambos campos pulmonares. Reportado de grave.
- Ciudadano cubano de 74 años de edad. Procede del municipio Plaza de la Revolución, provincia La Habana. No refiere Antecedentes Patológicos Personales. Se encuentra afebril, ventilando espontáneamente con oxígeno suplementario. Estable hemodinámicamente. Rx tórax: mejoría radiológica. Lesiones de aspecto reticular en ambos vértices, lesiones inflamatorias en ambos campos pulmonares. Reportado de grave.
- Ciudadana cubana de 67 años de edad. Procede del municipio Cotorro, provincia La Habana. Antecedentes de Hipertensión Arterial y Taquicardia Intermodal. Asintomática. Se encuentra ventilando espontáneamente con oxígeno suplementario. Estable hemodinámicamente. Rx tórax:

sin cambios. Extensas lesiones inflamatorias en ambas bases a predominio derecho. Reportada de grave.

- Ciudadana cubana de 54 años de edad. Procede del municipio Centro Habana, provincia La Habana. Antecedentes de Hipertensión Arterial y Asma Bronquial. Se encuentra afebril, ventilando espontáneamente con oxígeno suplementario. Hemodinámicamente estable. Rx tórax: lesiones inflamatorias en ambos campos pulmonares a predominio derecho, con un patrón reticular. Reportada de grave.
- Ciudadano cubano de 80 años de edad. Procede del municipio Cárdenas, provincia Matanzas. Antecedentes Patológicos Personales: Hipertensión Arterial, Enfermedad Pulmonar Obstructiva Crónica, Neoplasia de Próstata y Carcinoma del Tabique Nasal. Se encuentra afebril, presentó sangramiento digestivo bajo, escaso de 50 ml. Polipnea ligera, con tos húmeda, ventilando espontáneamente con oxígeno suplementario. Hemodinámicamente estable. Rx tórax: infiltrado intersticial de aspecto inflamatorio bilateral multifocal. Reportado de grave.
- Ciudadano cubano de 65 años. Procede del municipio Ciego de Ávila, provincia del mismo nombre. Antecedentes de Hipertensión Arterial, Diabetes mellitus y Uropatía Obstructiva en estudio con hidronefrosis bilateral. Se encuentra afebril, polipnea ligera, ventilando espontáneamente con oxígeno suplementario. Estable hemodinámicamente. Rx tórax. Empeoramiento radiológico. Lesiones inflamatorias en ambos campos pulmonares, velado los 2/3 inferiores de hemitórax izquierdo. Reportado de grave.
- Ciudadano cubano de 84 años de edad. Procede del municipio Majagua, provincia Ciego de Ávila. Antecedentes de Epilepsia y Enfermedad Cerebro Vascular, Diabetes Mellitus e Hipertensión Arterial. Se encuentra afebril, con tos húmeda, expectoración abundante, polipnea ligera, somnoliento. Ventilando espontáneamente con oxígeno suplementario. Estable hemodinámicamente. Rx tórax. Lesiones inflamatorias en el hemitórax izquierdo y los dos tercios superiores del derecho. Reportado de grave.
- Ciudadano cubano de 68 años de edad. Procede del municipio Ciego de Ávila, de la provincia del mismo nombre. Antecedentes de Hipertensión Arterial, Enfermedad Renal Crónica, Cardiopatía Isquémica y Diabetes Mellitus. Se encuentra afebril, con tos húmeda, secreción sero hemática en los bordes de orificio del drenaje abdominal. Ventilando espontáneamente con oxígeno suplementario. Estable Hemodinámicamente. Rx tórax. Mejoría radiológica. Lesiones inflamatorias base derecha Hilios gruesos con lesiones inflamatorias bilaterales. Reportado de grave.
- Ciudadana cubana de 36 años de edad. Procede del municipio y provincia de Ciego de Ávila. Antecedentes de Obesidad. Se encuentra afebril, sin síntomas respiratorios, sin dolor precordial, ventilando espontáneamente con oxígeno suplementario. Hemodinámicamente estable. Electrocardiograma con isquemia de cara anterior extensa. Rx tórax. Acentuación de la trama de la región para cardíaca derecha. Reportada de grave.
- Ciudadano cubano de 15 años de edad. Procede del municipio Cotorro, provincia La Habana. Antecedentes patológicos personales: Sano. Se encuentra afebril, sin síntomas respiratorios, ventilando espontáneamente sin oxígeno suplementario. Hemodinámicamente estable. Electrocardiograma. Bradicardia sinusal. Ecocardiograma normal. Rx tórax: negativo. Reportado de

grave.

- Ciudadano cubano de 75 años de edad. Procede del municipio Jatibonico, provincia Sancti Spíritus. Antecedentes de Asma Bronquial y Enfermedad de Parkinson y operado de fractura de cadera. Se encuentra afebril, temblor fino en las manos. No falta de aire, ventilando espontáneamente con oxígeno suplementario. Hemodinámicamente estable. Rx tórax: lesiones de aspecto inflamatorio que comprometen base y tercio medio del hemitórax derecho así como base izquierda. Reportado de grave.

Fallecidos:

- Falleció el ciudadano cubano de 82 años de edad, que residía en el municipio cabecera de la provincia Ciego de Ávila. Antecedentes Patológicos Personales: Hipertensión Arterial, Estenosis Aórtica Severa, Insuficiencia Renal Crónica. El 9 de septiembre es ingresado en centro de sospechosos por presentar falta de aire. El día 13 de septiembre se traslada para ser evaluado por Nefrología. Fueron realizados complementarios recibiendo una creatinina elevada, también se recibe confirmación a la COVID-19, por lo que se decide remitir, y ese mismo día es ingresado, presentando manifestaciones de Insuficiencia Ventricular Izquierda, con inestabilidad hemodinámica, por lo que es tratado con oxígeno a alto flujo, diuréticos, opiáceos. El 14 y 15 de septiembre se mantiene con oxígeno suplementario, diuréticos, y le realizan proceder hemodialítico. El 16 de septiembre presenta Edema Agudo del Pulmón, que fue tratado, inestable hemodinámicamente, es apoyado con aminos. En el Rx lesiones inflamatorias y congestivas en ambos campos pulmonares. El 17 de Septiembre permanece con oxígeno suplementario, inestabilidad hemodinámica y diuresis escasa por lo que fue necesario elevar dosis de aminos. El 18 de septiembre persiste la inestabilidad en la hemodinámica, muestra manifestaciones de Shock Cardiogénico por lo que es intubado, ventilado en modalidad controlada y son administradas aminos a altas dosis. El 19 de septiembre presenta bradicardia extrema, asistolia, y parada cardiorespiratoria, son realizadas maniobras de reanimación cardiopulmonar, que no fueron efectivas. Lamentamos profundamente lo ocurrido y transmitimos a sus familiares y amigos las más sentidas condolencias.
- Falleció el ciudadano cubano de 94 años de edad, residía en el municipio Marianao, provincia La Habana. El día 15 de septiembre en horas de la noche es llevado por los familiares al hospital por caída e imposibilidad de movilización por dolor en la cadera izquierda, discreta falta de aire. Fue diagnosticada fractura de cadera y remitido por sospecha de COVID-19. El 16 de septiembre es ingresado en la Unidad de Cuidados Intensivos Especiales. Fueron realizados complementarios y el Rx en el control preoperatorio fueron precisadas discretas lesiones inflamatorias en ambos campos pulmonares. En el hemograma con diferencial aparece leucocitosis ligera a predominio de polimorfonucleares, el resto de los complementarios en valores normales. Es tratado con oxígeno suplementario y Ceftriaxona. En espera de la intervención quirúrgica de urgencia, presenta parada cardíaca en asistolia. Son realizadas maniobras de reanimación cardiopulmonar que no fueron efectivas. En el estudio post-mortem de PCR de pulmón, fue positivo a COVID-19. Lamentamos profundamente lo ocurrido y transmitimos a sus familiares y amigos las más sentidas condolencias.

En el día de ayer se dieron 128 altas médicas para un acumulado de 4412 personas recuperadas.

<https://www.radiohc.cu/index.php/noticias/nacionales/234588-cuba-reporta-dos-fallecidos-y-36-nuevos-casos-positivos-con-la-covid-19-fotos>



Radio Habana Cuba