


# *Cuba confirma 388 casos positivos a la Covid-19, tres fallecidos y 181 altas médicas (+Fotos)*

---

*Image not found or type unknown*



**El Ministerio de Salud Pública de Cuba (Minsap) informó este domingo de 388 casos positivos a la Covid-19. Foto: Archivo/RHC.**

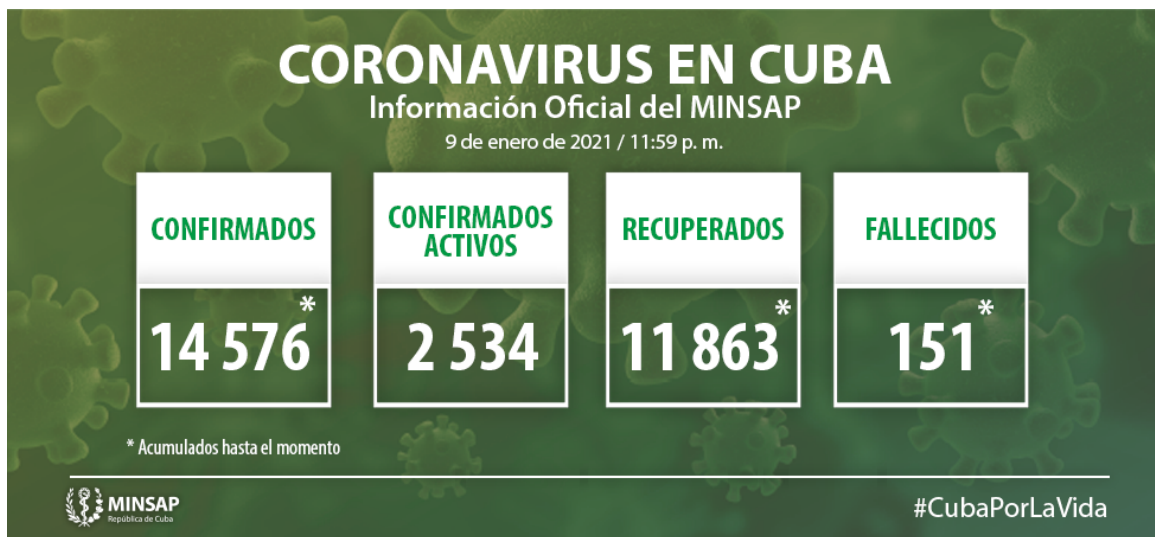La Habana, 10 ene (RHC) El Ministerio de Salud Pública de Cuba (Minsap) informó este domingo de 388 casos positivos a la Covid-19, tras el estudio de 13 mil 349 muestras en los laboratorios del país.

De acuerdo con el portal oficial de esa entidad, al cierre del día de ayer se encontraban ingresados para vigilancia clínica epidemiológica 5 mil 181 pacientes, sospechosos mil 731, en vigilancia 916 y confirmados 2 mil 534. El país acumula un millón 592 mil 607 muestras realizadas y 14 mil 576 positivas.

Del total de casos 322 fueron contactos de casos confirmados; 35 con fuente de infección en el extranjero y 31 sin fuente de infección precisada. De los diagnosticados, fueron del sexo femenino 201 y del sexo masculino 187.

El 52,9% (201) de los 388 casos positivos fueron asintomáticos acumulándose un total de 9 mil 364 que representa el 64,2% de los confirmados hasta la fecha.

Los 388 casos diagnosticados pertenecen a los grupos de edad: de menores de 20 años: 48; de 20 a 39 años: 164; de 40 a 59 años: 116; y de 60 y más: 60.



### Residencia por provincia y municipios de los 388 casos confirmados:

#### Pinar del Río: 1 caso

- Pinar del Río: 1 (importado).

#### Artemisa: 24 casos

- Alquizar: 8 (contactos de casos confirmados)
- Bahía Honda: 1 (contacto de casos confirmados)
- Bauta: 1 (importado)
- Caimito: 1 (contacto de casos confirmados)
- Guanajay: 3 (2 contactos de casos confirmados, 1 importado)
- Güira: 2 (contactos de casos confirmados)
- San Antonio de los Baños: 7 (contactos de casos confirmados)
- San Cristóbal: 1 (importado)

## **La Habana: 85 casos**

- Diez de Octubre: 8 (4 contactos de casos confirmados, 3 importados y 1 sin fuente de infección precisada)
- Arroyo Naranjo: 15 (14 contactos de casos confirmados y 1 importado).
- Boyeros: 8 (contactos de casos confirmados).
- Centro Habana: 5 (4 contactos de casos y 1 importado).
- Cerro: 3 (contactos de casos confirmados).
- Cotorro: 3 (contactos de casos confirmados).
- Guanabacoa: 6 (4 contactos de casos confirmados y 2 importados).
- Habana del Este: 3 (contactos de casos confirmados).
- Habana Vieja: 6 (contactos de casos confirmados).
- La Lisa: 3 (contactos de casos confirmados).
- Marianao: 4 (3 contactos de casos confirmados y 1 importado).
- Playa: 5 (3 contactos de casos confirmados y 2 importados).
- Plaza de la Revolución: 8 (7 contactos de casos confirmados y 1 importado).
- Regla: 2 (contactos de casos confirmados).
- San Miguel del Padrón: 6 (contactos de casos confirmados).

## **Mayabeque: 5 casos**

- Nueva Paz: 2 (contactos de casos confirmados).
- Bejucal: 1 (contacto de caso confirmado).

- Madruga:1 (contacto de caso confirmado).
- Güines: 1 (sin fuente de infección precisada).

#### **Matanzas: 45 casos**

- Matanzas: 14 (contactos de casos confirmados).
- Colón: 4 (3 contactos de casos confirmados y 1 sin fuente de infección precisada).
- Cárdenas: 14 (13 contactos de casos confirmados y 1 importado).
- Jagüey Grande: 11 (contactos de casos confirmados).
- Unión de Reyes: 2 (contactos de casos confirmados).

#### **Villa Clara: 16 casos**

- Santa Clara: 12 (11 contactos de casos confirmados y 1 importado).
- Cifuentes: 1 (contacto de caso confirmado).
- Quemado de Güines: 2 (contactos de casos confirmados).
- Manicaragua: 1 (contacto de caso confirmado).

#### **Cienfuegos: 10 casos**

- Aguada de Pasajeros: 1 (sin fuente de infección precisada)
- Cienfuegos: 7 (4 contactos de casos confirmados, 1 importado, 2 sin fuente de infección precisada)
- Palmira: 2 (2 contactos de casos confirmados)

#### **Sancti Spíritus: 3 casos**

- Sancti Spíritus: 1 (contacto de caso confirmado).

- Jatibonico: 1 (contacto de caso confirmado).
- Cabaiguán: 1 (contacto de caso confirmado).

### **Ciego de Ávila: 19 casos**

- Chambas: 1 (contacto de casos confirmados)
- Ciego de Ávila: 9 (6 contactos de casos confirmados, 3 importados)
- Majagua: 2 (1 contacto de casos confirmados, 1 sin fuente de infección precisada)
- Morón: 7 (6 contactos de casos confirmados, 1 sin fuente de infección precisada)

### **Camagüey: 21 casos**

- Camagüey: 21 (13 contactos de casos confirmados, 5 importados, 3 sin fuente de infección)

### **Las Tunas: 1 caso**

- Las Tunas: 1 (sin fuente de infección precisada).

### **Holguín: 5 casos**

- Holguín: 1 (importado)
- Mayarí: 1 (contacto de caso confirmado)
- Moa: 3 (2 contactos de casos confirmados, 1 importado)

### **Santiago de Cuba: 89 casos**

- Santiago de Cuba: 77 (56 contactos de casos confirmados, 2 importados y 19 sin fuente de infección precisada).
- Mella: 4 (contactos de casos confirmados).
- Palma Soriano: 6 (contactos de casos confirmados).

- Songo La Maya: 2 (contactos de casos confirmados).

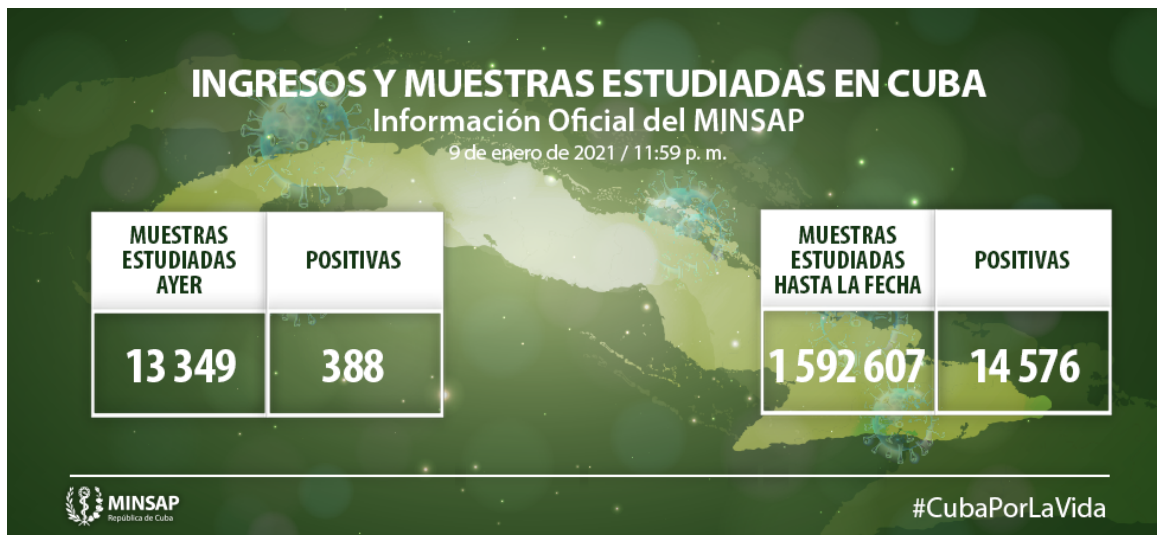**Granma: 7 casos**

- Bayamo: 7 (5 contactos de casos confirmados, 2 importados)

**Guantánamo: 54 casos**

- Baracoa: 1 (importado)
- Caimanera: 2 (contactos de casos confirmados)
- El Salvador: 1 (contacto de casos confirmados)
- Guantánamo: 48 (46 contactos de casos confirmados, 2 importados)
- Maisí: 1 (contacto de casos confirmados)
- Niceto Pérez: 1 (contacto de casos confirmados)

**Isla de la Juventud: 3 casos (3 contactos de casos confirmados)**



De los 14 mil 576 pacientes diagnosticados con la enfermedad, se mantienen ingresados 2 mil 534, de ellos 2 mil 510 con evolución clínica estable. Se reportan 151 fallecidos (tres en el día), dos evacuados, 26 retornados a sus países, 181 altas del día, se acumulan 11 mil 863 pacientes recuperados (81,4%). Se atienden en las terapias intensivas 24 pacientes confirmados, de ellos siete críticos y 17 graves.

**Pacientes en estado crítico:**

- **Ciudadano cubano** de 80 años de edad. Municipio. Santa Clara. Provincia. Villa Clara. Antecedentes Patológicos Personales: Hipertensión Arterial y Diabetes Mellitus. Se encuentra en la Terapia Intensiva, se le realizó gastrostomía para alimentación enteral y traqueostomía sin complicaciones, se retiró de la ventilación mecánica, ventilando en espontánea con oxígeno suplementario desde hace 8 horas. Rx de tórax. Mejoría radiológica. Discreto velo en región hilio basal derecha. **Reportado de crítico estable.**
- **Ciudadano cubano** de 65 años de edad. Municipio. Santa Clara. Provincia. Villa Clara. Antecedentes Patológicos Personales: Estenosis Aórtica ligera. Se encuentra en la Terapia Intensiva, en ventilación mecánica, con distress respiratorio moderado. Gasometría dentro de parámetros aceptables con ligera hipoxemia. Rx de tórax. Lesiones inflamatorias bibasales. **Reportado de crítico estable.**
- **Ciudadano cubano** de 77 años de edad. Municipio y Provincia Holguín. Antecedentes Patológicos Personales: Hipertensión Arterial. Se encuentra en la Terapia Intensiva, en ventilación mecánica, con distress respiratorio moderado. Estable hemodinámicamente. Buena diuresis. Rayos X tórax. Sin cambios. Radiopacidades heterogéneas en ambos campos pulmonares a predominio bases. **Reportado de crítico estable.**
- **Ciudadano cubano** de 77 años de edad. Municipio y Provincia. Santiago de Cuba. Antecedentes Patológicos Personales: Hipertensión Arterial. Se encuentra en la Terapia Intensiva, sedado y relajado, en ventilación mecánica, distress respiratorio severo. Estable hemodinámicamente. Gasometría con hipoxemia moderada. Rayos X tórax. Sin cambios Lesiones inflamatorias diseminadas en ambos campos pulmonares. **Reportado de crítico estable.**
- **Ciudadano cubano** de 46 años de edad. Municipio Boyeros. Provincia La Habana. Antecedentes Patológicos Personales: Hipertensión Arterial. Se encuentra en Terapia Intensiva, sedado, en ventilación mecánica, en posición prono, distress respiratorio moderado. Inestable hemodinámicamente, apoyado con aminas. Oligúrico. Gasometría con acidosis respiratoria. Rayos X de tórax. Empeoramiento radiológico. Lesiones inflamatorias difusas en ambos campos pulmonares. **Reportado de crítico inestable.**
- **Ciudadano cubano** de 53 años de edad. Municipio Jibara. Provincia Holguín. Antecedentes Patológicos Personales: Hipertensión Arterial. Se encuentra en la Terapia Intensiva, afebril, en ventilación mecánica, con distress respiratorio severo, se realizan maniobras de reclutamiento alveolar y se comienza con ventilación en posición prono. Estable hemodinámicamente. Buena diuresis. Gasometría con acidosis respiratoria e hipoxemia severa. Rayos X tórax. Imágenes radiopacas, heterogéneas, que ocupan la totalidad del hemitórax derecho y los 2/3 inferiores del hemitórax izquierdo, de aspecto inflamatorio. **Reportado de crítico estable.**
- **Ciudadano cubano** de 41 años de edad. Municipio Habana del Este. Provincia La Habana. Antecedentes Patológicos Personales: Sano. Se encuentra en Terapia Intensiva, empeoramiento clínico y gasométrico en horas de la tarde con manifestaciones de insuficiencia respiratoria con necesidad de intubar y ventilar al paciente, en ventilación mecánica, con distress respiratorio moderado. Estable hemodinámicamente. Diuresis conservada. Gasometría con hipoxemia ligera. Rayos X de tórax. Sin cambios. Lesiones inflamatorias difusas en ambos campos pulmonares. **Reportado de crítico estable.**

## Pacientes en estado grave:

- **Ciudadano cubano** de 69 años de edad, residente en el municipio Cerro, provincia La Habana. Antecedentes Patológicos Personales: Hipertensión Arterial. Se encuentra en Terapia Intensiva,afebril, continúa con polipnea ligera, ventilando espontáneamente con oxígeno suplementario. Estable hemodinámicamente. Buen ritmo diurético. Gasometría con hipoxemia moderada. Rayos X de tórax. Sin cambios. Lesiones inflamatorias en ambos campos pulmonares a predominio parahiliar izquierda. **Reportado de grave.**
- **Ciudadano cubano** de 62 años de edad, residente municipio Playa, provincia La Habana. Antecedentes Patológicos Personales: Hipertensión Arterial. Se encuentra en Terapia Intensivaafebril, en ventilación espontánea con oxígeno suplementario. Estable hemodinámicamente. Buen ritmo diurético. Gasometría con hipoxemia moderada. Rayos X de tórax. Empeoramiento radiológico. Lesiones inflamatorias en ambos campos pulmonares a predominio derecho y basal izquierdo. **Reportado de grave.**
- **Ciudadano cubano** de 83 años de edad, residente en el municipio Plaza de la Revolución, provincia La Habana. Antecedentes Patológicos Personales: Cardiopatía Isquémica. Se encuentra en Terapia Intensiva, afebril, agitado, ventilando espontáneamente con oxígeno suplementario. Estable hemodinámicamente. Rayos X de tórax. Mejoría radiológica. Lesiones de aspecto inflamatorio en ambos campos pulmonares a predominio parahiliar izquierdo. **Reportado de grave.**
- **Ciudadana cubana**, residente en el municipio Cerro, provincia La Habana. Antecedentes Patológicos Personales: Hipertensión Arterial y Diabetes Mellitus. Se encuentra en Terapia Intensiva, afebril, ventilando espontáneamente con oxígeno suplementario. Estable hemodinámicamente. Gasometría con hipoxemia ligera. Rayos X de tórax. Mejoría radiológica. Lesiones de aspecto inflamatorio en ambas bases a predominio izquierdo. **Reportada de grave**
- **Ciudadana cubana** de 67 años de edad, residente en el municipio Cerro, provincia La Habana. Antecedentes Patológicos Personales: Hipertensión Arterial y Diabetes Mellitus y Fractura de Cadera. Se encuentra en Terapia Intensiva, afebril, ventilando espontáneamente con oxígeno suplementario. Estable hemodinámicamente. Buen ritmo diurético. Gasometría con hipoxemia ligera. Rayos X de tórax. Lesiones de aspecto inflamatorio diseminados en ambos campos pulmonares. **Reportada de grave.**
- **Ciudadano cubano** de 58 años de edad, residente en el municipio Diez de Octubre, provincia La Habana. Antecedentes Patológicos Personales: Hipertensión Arterial y Bronquitis crónica. Se encuentra en Terapia Intensiva,afebril, en ventilación espontánea con oxígeno suplementario. Gasometría hipoxemia moderada. Rayos X de tórax. Lesiones inflamatorias en ambos campos pulmonares a predominio derecho. **Reportado de grave.**
- **Ciudadana cubana** de 48 años de edad, residente en el municipio y provincia Matanzas. Antecedentes Patológicos Personales: Asma Bronquial. Se encuentra en Terapia Intensiva, con polipnea ligera, ventilando espontáneamente con oxígeno suplementario. Estable hemodinámicamente. Buen ritmo diurético. Gasometría con alcalosis respiratoria. Rayos X de tórax. Mejoría radiológica. Lesiones de aspecto inflamatorias parahiliar bilateral. **Reportada de grave.**



- **Ciudadana cubana** de 72 años de edad, residente en el municipio San Juan y Martínez, provincia Pinar del Río. Antecedentes Patológicos Personales: Hipertensión Arterial, Diabetes Mellitus, Enfermedad Cerebro Vascular Hemorrágica y Demencia Senil. Se encuentra en Terapia Intensiva, afebril, consciente, que coopera al interrogatorio, presenta escaras en ambas regiones glúteas, con área de celulitis alrededor de la escara en la cadera izquierda refiriendo dolor en dicha zona, niega falta de aire, ventilando espontáneamente con oxígeno suplementario. Estable hemodinámicamente. Buen ritmo diurético. Gasometría con hipoxemia moderada. Rayos X de tórax. Sin cambios. Lesiones inflamatorias en campo pulmonar derecho. **Reportada de grave.**
- **Ciudadano cubano** de 72 años de edad, residente en el municipio y provincia Pinar del Río. Antecedentes Patológicos Personales: Hipertensión Arterial, Tuberculosis pulmonar con Lobectomía superior derecha y Desnutrición. Se encuentra en Terapia Intensiva, afebril, consciente, se queja de sed, niega falta de aire, ventilando espontáneamente sin oxígeno suplementario. Hemodinámicamente estable. Buen ritmo diurético. Gasometría con hipoxemia moderada. Rayos X de tórax. Sin cambios. Lobectomía superior derecha. **Reportado de grave.**
- **Ciudadana cubana** de 91 años de edad, residente en el municipio Marianao, provincia La Habana. Antecedentes Patológicos Personales: Hipertensión Arterial y Cardiopatía Isquémica. Se encuentra en Terapia Intensiva, afebril, en ventilación espontánea con oxígeno suplementario. Estable hemodinámicamente. Buen ritmo diurético. Gasometría dentro de parámetros aceptables. Rayos X de tórax. Lesiones inflamatorias en ambos campos pulmonares a predominio derecho. **Reportada de grave.**
- **Ciudadana cubana** de 103 años de edad, residente en el municipio Boyeros, provincia La Habana. Antecedentes Patológicos Personales: Hipertensión Arterial, Fractura antigua de cadera operada y Demencia senil. Se encuentra en Terapia Intensiva, afebril, no coopera al interrogatorio, en ventilación espontánea con oxígeno suplementario. Hemodinámicamente estable. Buen ritmo diurético. Gasometría con acidosis metabólica compensada. Rayos X de tórax. Lesiones inflamatorias en base derecha. **Reportada de grave.**
- **Ciudadano cubano** de 60 años de edad, residente en el municipio Habana del Este, provincia La Habana. Antecedentes Patológicos Personales: Hipertensión Arterial. Se encuentra en Terapia Intensiva, afebril, en ventilación espontánea con oxígeno suplementario. Hemodinámicamente estable. Buen ritmo diurético. Gasometría dentro de parámetros aceptables. Rayos X de tórax. Lesiones inflamatorias en ambos campos pulmonares. **Reportado de grave.**
- **Ciudadana cubana** de 60 años de edad, residente en el municipio Habana del Este, provincia La Habana. Antecedentes Patológicos Personales: Hipertensión Arterial, Diabetes Mellitus y Cardiopatía Isquémica. Se encuentra en Terapia Intensiva, afebril, en ventilación espontánea con oxígeno suplementario. Hemodinámicamente estable. Buen ritmo diurético. Gasometría con acidosis mixta. Rayos X de tórax. Lesiones inflamatorias en ambos campos pulmonares a predominio derecho. **Reportada de grave.**
- **Ciudadano cubano** de 89 años de edad, residente en el municipio y provincia Santiago de Cuba. Antecedentes Patológicos Personales: Hipertensión Arterial, Diabetes Mellitus y Enfermedad Cerebro Vascular Isquémica. Se encuentra en Terapia Intensiva, afebril, ventilando espontáneamente con oxígeno suplementario. Estable hemodinámicamente. Buen ritmo diurético.

Gasometría con alcalosis respiratoria. Rayos X de tórax. Lesiones inflamatorias difusas en ambos campos pulmonares a predominio izquierdo. **Reportado de grave.**

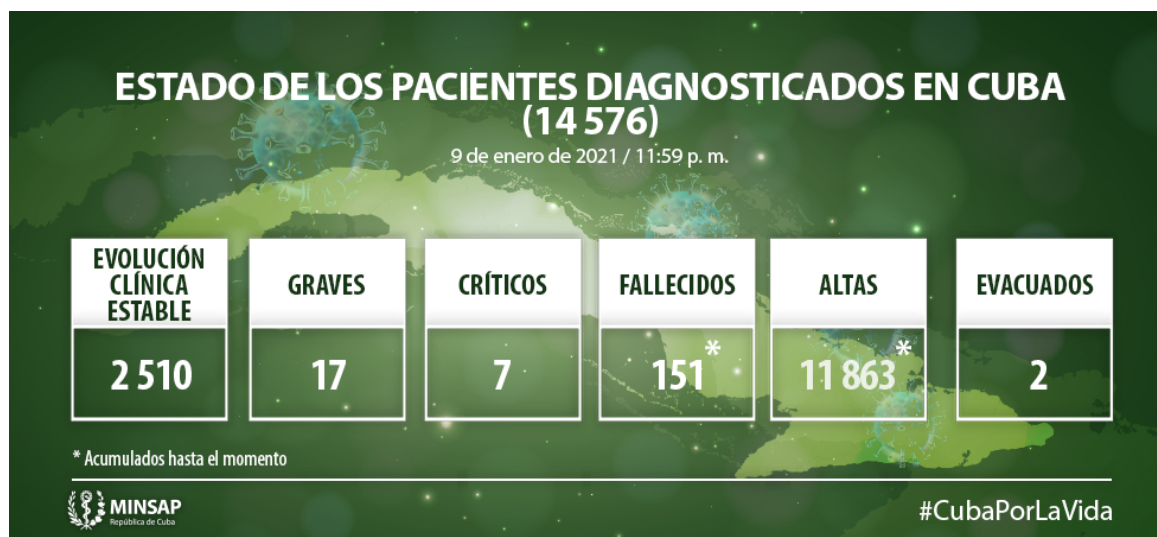- **Ciudadano cubano** de 45 años de edad, residente en el municipio y provincia Santiago de Cuba. Antecedentes Patológicos Personales: Hipertensión Arterial. Se encuentra en Terapia Intensiva, afebril, ventilando espontáneamente con oxígeno suplementario. Estable hemodinámicamente. Buen ritmo diurético. Gasometría con alcalosis mixta. Rayos X de tórax. Lesiones inflamatorias difusas en ambos campos pulmonares. **Reportado de grave.**
- **Ciudadana cubana** de 93 años de edad, residente en el municipio y provincia Santiago de Cuba. Antecedentes Patológicos Personales: Hipertensión Arterial, Diabetes Mellitus y Cardiopatía Isquémica. Se encuentra en Terapia Intensiva, afebril, ventilando espontáneamente con oxígeno suplementario. Estable hemodinámicamente. Buen ritmo diurético. Gasometría con hipoxemia ligera. Rayos X de tórax. Lesiones inflamatorias difusas en ambos campos pulmonares. **Reportada de grave.**
- **Ciudadana cubana** de 56 años de edad, residente en el municipio y provincia Santiago de Cuba. Antecedentes Patológicos Personales: Hipertensión Arterial, Diabetes Mellitus y Neoplasia de pulmón terminal con metástasis ósea, hepática y cerebral. Se encuentra en Terapia Intensiva, afebril, sin convulsiones, consciente, ventilando espontáneamente con oxígeno suplementario. Estable hemodinámicamente. Buen ritmo diurético. Gasometría dentro de parámetros aceptables. Rayos X de tórax. Lesiones inflamatorias difusas en ambos campos pulmonares. **Reportada de grave.**

#### **Pacientes fallecidos:**

- Ciudadana cubana de 92 años. Municipio Holguín. Provincia Holguín. Antecedentes Patológicos Personales: Hipertensión Arterial, Cardiopatía Isquémica. Comenzó con tos, falta de aire y fiebre, es ingresada en sala de sospechosos al ser contacto de hijo (viajero) caso confirmado. Fue tratada con broncodilatadores y antibióticos. Fue trasladada al Hospital Militar Fermín Valdés Domínguez con PCR positivo e ingresada en la Unidad de Cuidados Intensivos. Presentó empeoramiento del cuadro clínico presenta agobio respiratorio, hipotensión arterial, taquicardia, sudoración, es intubada y ventilada en modalidad controlada y apoyada con aminas. Posteriormente se mantiene intubada y ventilada con altos parámetros, fue necesario elevar dosis de aminas. Presentó empeoramiento clínico, gasométrico y radiológico, disminuye el ritmo diurético y se elevan las cifras de creatinina, diagnosticándose una Insuficiencia Renal Aguda. El día 9 de enero en horas de la mañana, hace parada cardíaca en asistolia, fueron realizadas maniobras de reanimación cardiopulmonar, que no son efectivas. Lamentamos profundamente lo ocurrido y transmitimos nuestras más sinceras condolencias para familiares y amigos.
- Ciudadana cubana de 83 años. Municipio Jovellanos. Provincia Matanzas. Antecedentes Patológicos Personales: Hipertensión Arterial, Miocardiopatía Dilatada. Arribó al país procedente de Estados Unidos, es realizado PCR con resultado Negativo, se mantiene en aislamiento domiciliario, asintomática. El día 6 de enero se le realiza segundo PCR con resultado positivo, fue remitida para al hospital e iniciado tratamiento con Heberferón. Presentó disnea ligera y vómitos, es ingresada en sala para pacientes de alto riesgo. Posteriormente presentó disnea intensa, hipotensión arterial y sudoración, es trasladada a la Unidad de Cuidados Intensivos, fue intubada y

ventilada en modalidad controlada y apoyada con amins a altas dosis. En horas de la noche hace parada cardíaca en asistolia, fueron realizadas maniobras de reanimación cardiopulmonar, que no son efectivas. Lamentamos profundamente lo ocurrido y transmitimos nuestras más sinceras condolencias para familiares y amigos.

- Ciudadano cubano de 76 años. Municipio Santiago de Cuba. Provincia Santiago de Cuba. Antecedentes Patológicos Personales: Hipertensión Arterial, Enfermedad Cerebrovascular. Comenzó con tos seca, falta de aire y decaimiento. No acudió a los Servicios de Salud. El 3 de enero fue valorado e ingresado en el Hospital Saturnino Lora, en sala de respiratorio, por presentar empeoramiento de la disnea, en el Rayos X de Tórax se aprecian lesiones inflamatorias en ambos campos pulmonares. Fue tratado con antibióticos y broncodilatadores. Presentó agobio respiratorio, inestabilidad hemodinámica, fue trasladado a la Unidad de Cuidados Intensivos, intubado y ventilado en modalidad controlada, fue apoyado con amins a altas dosis. Se recibe resultado de PCR que fue positivo. El 6 de enero en horas de la madrugada hace parada cardíaca en asistolia, fueron realizadas maniobras de reanimación cardiopulmonar, que no son efectivas. Lamentamos profundamente lo ocurrido y transmitimos nuestras más sinceras condolencias para familiares y amigos.



(Fuente: [Minsap/Cuba](#))

<https://www.radiohc.cu/index.php/noticias/nacionales/244185-cuba-confirma-388-casos-positivos-a-la-covid-19-tres-fallecidos-y-181-altas-medicas-fotos>



# **Radio Habana Cuba**