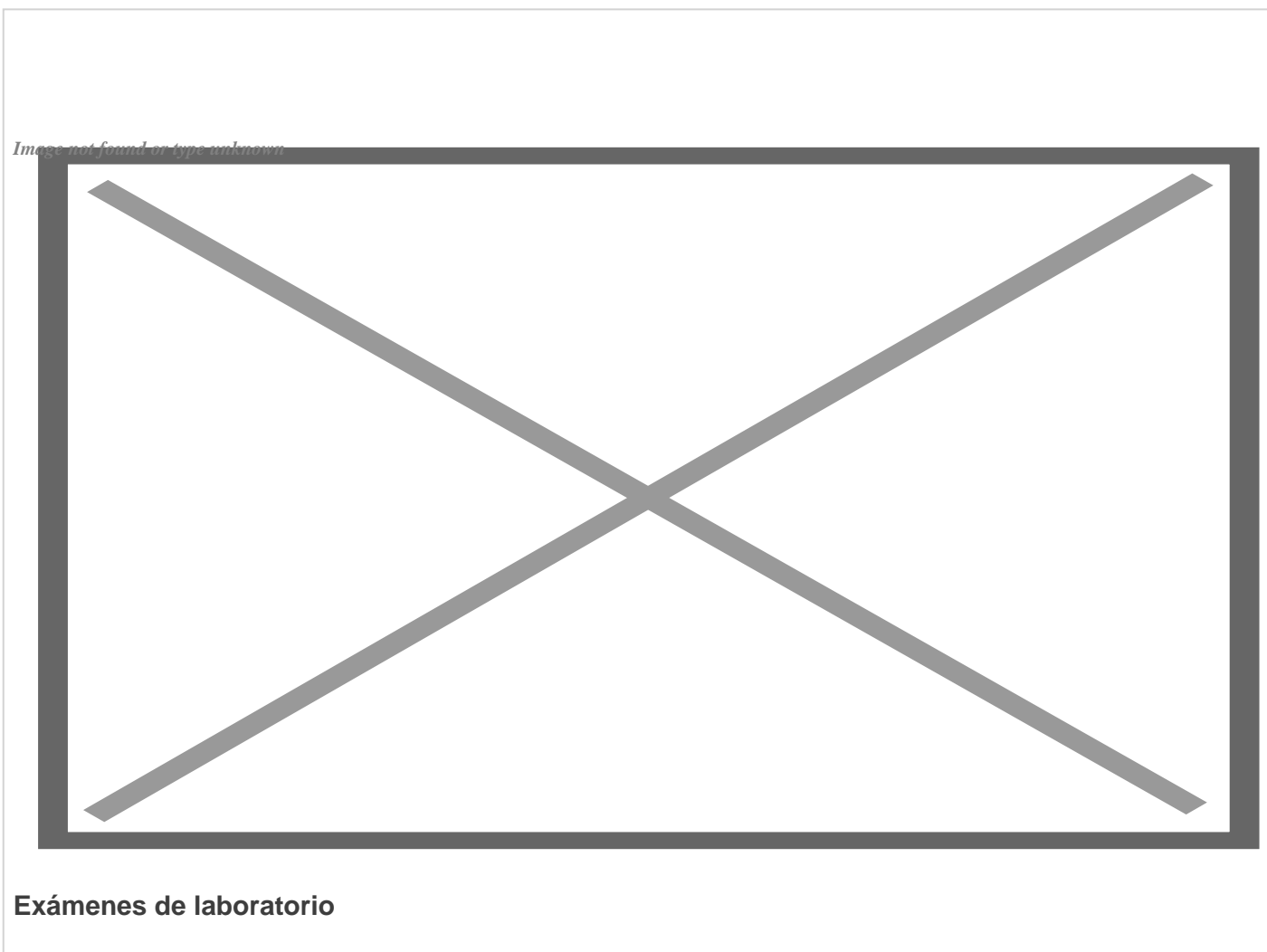


# *Confirman la primera coinfección por VIH, viruela del mono y COVID-19*

---



Agosto, 25- Médicos e investigadores italianos confirmaron el diagnóstico del único caso documentado hasta la fecha de infección simultánea del virus de la viruela símica y el SARS-CoV-2 (coronavirus causante de la covid-19) en un italiano de 36 años contagiado recientemente con el VIH. El hallazgo fue publicado el pasado viernes en Journal of Infection.

El historial de las enfermedades

En su publicación, el equipo de médicos italianos describe que el paciente estuvo cinco días en España en junio de 2022. Nueve días después de su regreso, presentó un cuadro de fiebre alta acompañada de

dolor de garganta, fatiga, cefalea e inflamación de los ganglios inguinales. A inicios de julio dio positivo por SARS-CoV-2 y comenzó a manifestar una erupción en el brazo izquierdo.

En los siguientes días aparecieron pequeñas vesículas dolorosas en torso, miembros inferiores, cara y glúteos, que continuaron progresando lentamente a pústulas. Por esta causa acudió a urgencias y posteriormente fue trasladado inmediatamente a una unidad de enfermedades infecciosas.

El paciente refirió estar vacunado contra el SARS-CoV-2 con dos dosis de la vacuna BNT162b2 de Pfizer (la última en diciembre de 2021) y que ya había contraído la covid-19 en enero de 2022. También indicó haber tenido relaciones sexuales sin preservativo con hombres durante su estancia en España y que en una prueba realizada en septiembre del año pasado dio negativo a la infección con VIH.

Ante la alta sospecha de viruela del simio apoyada por lesiones cutáneas sugerentes y su reciente viaje a España, se enviaron hisopados de exudado de pústulas y secreciones de nasofaringe a los laboratorios de diagnóstico italianos para la detección del ortopoxvirus de la viruela del simio y la secuenciación del SARS-CoV-2. Ambos virus fueron confirmados en los análisis de estas muestras.

Las pruebas serológicas para las infecciones de transmisión sexual hepatitis viral, herpes simple, gonorrea, clamidia y linfogranuloma venéreo fueron negativas. Sin embargo, la del VIH-1 resultó positiva. Dado que su carga viral no era muy alta y que el recuento de linfocitos CD4 se mantuvo dentro de los valores normales, los médicos suponen que la infección con el VIH fue relativamente reciente.

Aunque los síntomas se habían resuelto al sexto día de presentar los primeros, y el paciente fue dado de alta para aislamiento domiciliario, el frotis orofaríngeo de la viruela símica seguía siendo positivo después de 20 días, lo que sugiere que estas personas aún pueden ser contagiosas durante varios días después de la remisión clínica.

#### Las recomendaciones

El autor principal del estudio, Santi Nolasco, estudiante de doctorado del Departamento de Medicina Clínica y Experimental de la Universidad de Catania, y sus colegas escribieron que, debido a la actual pandemia de SARS-CoV-2 y el aumento diario de casos de viruela del simio, los sistemas de salud deben estar atentos a esta eventualidad. En este sentido deberían promover pruebas diagnósticas adecuadas en sujetos de alto riesgo, que son esenciales para la contención ya que no existe un tratamiento o prevención ampliamente disponible.

Ellos señalaron que este caso en particular enfatiza que las relaciones sexuales podrían ser la vía de transmisión predominante, por lo que recomiendan la detección completa de infecciones de transmisión sexual después de un diagnóstico de viruela del simio.

En su publicación también destacan cómo la enfermedad de la viruela del simio y los síntomas del covid-19 pueden superponerse, y corroboran cómo, en caso de coinfección, la recopilación anamnésica (la exploración clínica que se ejecuta mediante el interrogatorio) y los hábitos sexuales son cruciales para realizar el diagnóstico correcto. Esta posibilidad de coinfección es particularmente alta en sujetos con antecedentes recientes de viajes a áreas donde haya habido brotes de viruela del simio. (Fuente: diario Granma)

---

<https://www.radiohc.cu/index.php/noticias/salud/297503-confirman-la-primer-coinfeccion-por-vih-viruela-del-mono-y-covid-19>



**Radio Habana Cuba**